Lane Medical Library

Aus dem pathologischen Institut der Königlichen Universität zu Marburg.
(Direktor: Professor Dr. Jores.)

Über die

Subendocardialen Blutungen

im menschlichen Herzen.

(Mit vier Abbildungen auf zwei Tafeln.)

Inaugural-Dissertation

zur

Erlangung der Doktorwürde

in der

Medizin, Chirurgie und Geburtshilfe

der

Hohen medizinischen Fakultät der Universität Marburg

vorgelegt von

Karl Zum Winkel
approb. Arzt aus Gütersloh i. Westfalen.

Marburg.
Buchdruckerei von J. D. Küster Nachf. in Bielefeld.
1914.

Angenommen von der medizinischen Fakultät Marburg

18. Juli 1914.

Gedruckt mit Genehmigung der Fakultät.

Referent Professor Dr. **Jores.**

Dem

Andenken meiner Eltern

gewidmet.

Über die subendocardialen Blutungen im menschlichen Herzen.

Die muskulären Verbindungsbrücken zwischen Vorhof und Kammer, zwischen Sinus und Vorhof, wie sie schon Gaskell 1883 nachgewiesen hat, wie sie Kent zwischen Atrium und Ventrikel am Säugetierherzen 1893 bei den verschiedenen Säugetieren fand, deren genauen Verlauf His als Übergangsbündel zwischen den genannten Herzabschnitten beschrieb, sind durch die vervollständigenden Untersuchungen, an welche sich die Namen Aschoff, Tawara, Retzer, Bräunig, Mönckeberg, Koch, Fahr, Wenckebach, Keith, Flack knüpfen, als ein sowohl nach seinem Verlauf wie nach seinem histologischen Aufbau wohl umschriebenes, spezifisches Muskelsystem, als sogenanntes Reizleitungssystem des Säugetierherzens auch in ihrer besonderen physiologischen Bedeutung allgemein anerkannt worden.

Nach Külbs läßt sich dieses Reizleitungssystem auch durch die ganze Wirbeltierreihe hindurch nachweisen.

Nachdem auf Aschoffs Anregung durch Tawara auch die Endausbreitungen des Atrioventrikularbündels nach Verlauf und Struktur verfolgt worden waren, zahlreiche Experimente die physiologische Bedeutung dieses Bündels und seiner Teile, wie auch die des Sinusknotens gezeigt hatten, wandte sich die Aufmerksamkeit den pathologischen Veränderungen des Reizleitungssystems zu. Tawara teilte 1906 mit, wie das Atrioventrikularsystem besonders in seinem linken Schenkel durch parietale Endocarditis, durch Geschwülste beeinträchtigt werden kann, und hebt die erhebliche Schädigung der Fasern des Bündels infolge starker Fettdurchwachsung hervor.

Nach Aschoffs Untersuchungen sind auch gerade in denjenigen Abschnitten des Systems, die aus hohlen, röhrenförmigen Fasern vom Purkinjeschen Typus bestehen, die von Aschoff

zuerst beschriebenen rheumatischen Knötchen häufig zu finden, welche für eine Myocarditis auf rheumatischer Basis angesehen und nach E. Fränkel und anderen als pathognomonisch erachtet werden. Weiter fand Saigo (1908), daß die Fasern vom Typus Purkinje, wie sie in den Endausbreitungen der beiden Schenkel auftreten, weit weniger an der braunen Atrophie und an der Hypertrophie der Muskelfasern teilnehmen, als die Fasern der übrigen Kammermuskulatur, daß Vorgänge regressiver Natur, wie der körnige Zerfall, die regressive Verfettung im Bereiche des Systems oft allein zu finden sind. Ferner gab Aschoff an, daß die Fasern vom Purkinjeschen Typus im allgemeinen mehr Glykogen enthalten. Berblinger fand allerdings, daß ein derart durchgreifender Unterschied im Glykogengehalt gegenüber den Fasern gewöhnlicher Struktur nicht besteht, wenn man diejenigen Herzen berücksichtigt, die nach dem Tod fixiert werden konnten noch ehe die fermentative Spaltung des Glykogens in größerem Umfang erfolgt ist, daß vor allem die gewöhnlichen Fasern der Vorhöfe und Herzohren, was schon Thorel und Koch gelegentlich betonten, ziemlich regelmäßig glykogenhaltig befunden werden.

Mönckeberg, der in umfassendster Weise bei den verschiedensten pathologisch-anatomischen Veränderungen des Herzens das Atrioventrikularbündel untersuchte, sieht in dem Glykogenschwund eine besondere isolierte Erkrankung des Bündels und spricht sich in seiner weiteren Abhandlung über „Die Beziehungen der Herzschwäche und des plötzlichen Herztodes zu Erkrankungen des Atrioventrikularsystems“ dahin aus, daß das Bündel auch unabhängig vom übrigen Herzmuskel erkranken kann. Er kommt so zu der Annahme einer selbständigen Pathologie des Atrioventrikularbündels.

Häufig sind in dem Atrioventrikularbündel auch Haemorrhagien, die sich am eröffneten Herzen an der Kammerscheidewand als längs verlaufende, rote Streifen im Endocard darstellen. Schon Oertel fand an Diphtherieherzen, wenn der Tod durch Herzlähmung eingetreten war, neben der Fettdegeneration der Fasern Blutextravasate im Myocard.

Diesen subendocardialen Blutungen, die Ebstein und Kionka bei Sulfitvergiftung beobachtet hatten, welche von Rost und Franz bei verschiedenen gewaltsamen Todesarten beschrieben

wurden, über deren Ursache — ob intra vitam oder post mortem entstanden — v. Sury und Stoll gegensätzlicher Ansicht waren, wandten wir unsere besondere Aufmerksamkeit zu.

Sowohl Sternberg, Löw wie Mönckeberg geben an, daß solche subendocardialen Haemorrhagien bei Infektionskrankheiten häufig zu finden sind. In Diphtherieherzen konnte Berblinger Blutungen im Bereich der beiden Schenkel des Reizleitungssystems ziemlich oft feststellen und auch degenerative Vorgänge an den Systemfasern im Bereich der Blutungen wahrnehmen. Die Folgen des durch die Hämorrhagien bedingten Faserschwundes für die Funktion der Reizleitung hat jüngst Aschoff wieder in Erwägung gezogen, welcher die Blutungen auf abnorme Kontraktionen zurückführt, die eine Gefäßzerreißung mit Blutung zur Folge haben. Aschoff faßt also die Hämorrhagien als auf mechanischem Wege entstanden, auf.

Die regelmäßige Lokalisation der Blutungen an der linken Kammerseptumfläche bestimmte uns, an einer größeren Zahl von Herzen zu untersuchen, wie weit die Blutungen allein auf das ganze System oder seine Abschnitte beschränkt vorkommen, wie weit sich solche auch zugleich im übrigen Herzmuskel finden. Wir traten damit auch zugleich der Frage näher, ob auch für diese subendocardialen Hämorrhagien die von Mönckeberg vertretene Ansicht von einer selbständigen Pathologie des Atrioventrikularbündels gilt, welche Sternberg und Löw nach ihren Untersuchungen nicht anerkennen.

Die Zahl der Arbeiten, bei denen die Frage nach der Bedeutung und Entstehung der subendocardialen Blutungen im Vordergrund steht, ist nicht groß, doch zeigen die Resultate eine so geringe Übereinstimmung, daß die Mitteilung meiner Ergebnisse sich einerseits dadurch rechtfertigt; andererseits möchten wir manche der Blutungen auf ein ursächliches Moment zurückführen, das bisher noch nicht weiter gewürdigt wurde.

Zunächst will ich das Vorkommen und die Ausdehnung der Blutungen makroskopisch wie mikroskopisch beschreiben, dann weitere anatomische Veränderungen am Herzen, die wir gleichzeitig fanden, erwähnen, ferner die Folgen der Blutungen für den Herzmuskel erörtern und endlich auf das Zustandekommen derselben näher eingehen.

Wie Aschoff fanden auch wir die Blutungen meist allein im linken Ventrikel, und zwar nicht nur in der bindegewebigen Scheide vor dem eigentlichen Schenkelgebiet, sondern auch zwischen den Fasern des linken Schenkels und zwischen ihm und der gewöhnlichen Kammermuskulatur. Ferner fanden wir auch häufig an dem Spitzenteil des Ventrikels solche Hämorrhagien, die hier wie an den anderen von Aschoff beschriebenen Stellen, nämlich Kammerscheidewand und Aortenausflußbahn, fleck- und streifenförmig in wechselnder Stärke sich ausbreiten.

In Übereinstimmung mit Rost und Franz stellten wir Blutungen auch im rechten Herzen fest, doch solche im rechten Vorhof allein, wie Stoll sie in einem Fall beschreibt, sind uns nie zu Gesicht gekommen.

Auch konnten wir nie, was Stoll angibt, Blutungen im Klappenbindegewebe nachweisen. Wir glauben mit Recht behaupten zu dürfen, auf Grund unserer Untersuchung von 50 Menschenherzen, bei denen wir das Kammerseptum in Stufenserien untersuchten, und dabei doch in zahlreichen Schnitten die Aortenklappen, die Ansatzstelle der Mitral- und Tricuspidalklappen sahen, daß Blutungen in nicht entzündlich verändertem Klappengewebe selten sind; wenigstens so weit es sich um die Herzen Erwachsener handelt.

Häufig war auch der vordere linke Papillarmuskel mitbetroffen, ja in einzelnen Fällen dieser sogar allein. Hier lagen die Blutungen nicht nur an der Spitze, am Abgang der Chordae tendineae (Stoll), sondern sie kamen auch in der Muskulatur selbst in der ganzen Ausdehnung des Papillarmuskels vor, hauptsächlich jedoch an den der Aortenausflußbahn zugewandten Flächen (Aschoff). Im übrigen beschreibt auch Bürger bei sechs an Verblutung gestorbenen Pferden isolierte Blutungen am Papillarmuskel.

In erster Linie wurden mikroskopisch Diphtherieherzen untersucht, um an einer größeren Zahl festzustellen, wie häufig subendocardiale Blutungen bei dieser Erkrankung sind. Meiner Arbeit liegen 34 Herzen zugrunde von Individuen, die an Diphtherie und deren Folgen gestorben waren. Weiter zogen wir in den Bereich der Untersuchung subendocardiale Blutungen bei 2 Fällen von Tentoriumzerreißung, 2 Fällen von Lebercirrhose, 2 Fällen von Tumor cerebri, 1 Fall von extra-

medullärem, intravertebralem Neurofibrom mit Kompression des 6.—8. Cervikalsegmentes, 1 Fall von Masern, 1 Fall von Verbrennung, 1 Fall von Pachymeningitis hämorrhagica chronica interna, 1 Fall von tuberkulöser Meningitis und 1 Fall von Kompression des Halsmarkes dicht an der Medulla oblongata. Die Herzen wurden in Formalin oder Orthschem Gemisch oder nach Zencker fixiert und entsprechend nachbehandelt.

Untersucht wurde zum Teil in Stufenserien, indem wir jeden 10. Schnitt der Färbung unterzogen, zum Teil wurden nur einzelne Abschnitte des Atrioventrikularbündels: Knoten, Teilungsstelle, linker Schenkel, rückläufiger Teil im Papillarmuskel geschnitten.

Im folgenden sollen zunächst die Befunde bei der Diphtherie hervorgehoben, dann in einem zweiten Teil der Arbeit die anderen Herzen beschrieben werden.

Die Diphtherieherzen habe ich in 4 Gruppen eingeteilt:

1. Fälle ohne Blutungen, sowohl makroskopisch wie mikroskopisch.

2. Fälle, die makroskopisch Blutungen zu zeigen schienen, die sich jedoch bei der mikroskopischen Nachprüfung nicht als Extravasate bestätigten.

3. Fälle, bei denen makroskopisch und mikroskopisch Hämorrhagien festgestellt wurden.

4. Fälle, bei denen nur mikroskopisch der Nachweis von Extravasaten gelang.

In 10 Herzen vermißten wir jede Spur einer Hämorrhagie. Es waren die Fälle:

Fall 2203 (seziert: Dr. Berblinger).

1½j. Knabe, der vor 14 Tagen an Diphtherie erkrankte, zu der eine Bronchopneumonie hinzutrat. Innerhalb dieser Zeit starben zwei Geschwister an Diphtherie, der Tod erfolgte unter Herzschwäche.

Anatomische Diagnose: Pseudomembranöse Laryngitis. Hämorrhagische Bronchitis und Bronchopneumonie. Am Herzen keine Blutungen. Der mikroskopische Befund zeigt, daß der Bündelstamm und der linke Schenkel frei von Verfettung sind, desgleichen die gewöhnliche Kammermuskulatur. Histologisch sind weder Blutungen noch akute, interstitiell entzündliche Prozesse im Herzmuskel nachweisbar.

Fall 2409 (seziert Dr. Berblinger).

1j. Knabe. Die Obduktion ergibt: pseudomembranöse Laryngitis und Tracheitis, akute Bronchitis, bronchopneumonische Herde in beiden Lungen, akute Milzhyperplasie, Blutungen in der bindegewebigen Scheide des linken

Vagus und am Endocard. Mikroskopisch finden sich an sämtlichen Schnitten, die durch den Bündelstamm und durch den Schenkel gelegt sind, keinerlei Blutungen und keinerlei Zeichen von Entzündung, nur eine geringfügige Einlagerung von mit Sudan färbbaren Fettröpfchen in den Systemfasern und in den Fasern gewöhnlicher Struktur.

Fall 2428 (seziert Dr. Berblinger).

15j. Knabe. Am 13. 10. erkrankte er an Rachendiphtherie, die in vier Tagen abgeheilt war. Am 19. 10. erfolgte plötzlicher Collaps, der Puls sank von 72 Schlägen in der Minute auf 18, und es bestand eine ununterbrochene Bradycardie bis zum 23. 10., dann stieg die Pulszahl auf 160 Schläge unter zunehmenden Zeichen der Herzschwäche. Am 24. 10. morgens 7 Uhr trat der Exitus ein. Die Sektion ergibt bronchopneumonische Herde in beiden Lungen. Der rechte und linke Ventrikel sind sehr weit, der Herzmuskel ist blaßgelb und trocken. Makroskopisch sind keine Blutungen sichtbar, mikroskopisch findet sich eine starke, fleckförmige, degenerative Verfettung an den gewöhnlichen Kammerfasern, in geringerem Umfange an den Fasern des Bündelstammes. Die Fettkörnchen, an Größe wechselnd, liegen unregelmäßig in den Fasern verteilt, und die Querstreifung der Fasern ist nicht mehr erkennbar. Die Fasern des linken Schenkels in der Mitte der Kammerseptumfläche zeigen ebenfalls degenerative herdförmige Verfettung.

Die klinisch festgestellte, hochgradige Bradycardie könnte anatomisch ihre Erklärung in der starken, allerdings nur herdförmigen Verfettung im Bereich des Atrioventrikularbündels und seiner Endausbreitungen haben. Freilich fehlt es uns an Angaben darüber, ob die Schlagfolgeverlangsamung allein die Ventrikel betraf.

Fall 2184 (seziert Dr. Berblinger).

14 Monate altes Mädchen: Die Obduktion ergibt: Diphtherische Pharyngitis und Laryngitis, nekrotisierende Tracheitis. Multiple käsige tuberkulöse Lymphadenitis. Mikroskopischer Befund: An den Fasern des linken Schenkels hyaline Entartung der Fasern. Ihre Querstreifung ist verloren gegangen, Verfettung dagegen nicht zu erkennen. An der gewöhnlichen Muskulatur besteht weder Verfettung noch Hyalinisierung. Blutungen fehlen ganz.

Fall 2462 (seziert Dr. Berblinger).

19j. Mädchen, das an Diphtherie starb. Die Sektion ergab Dilatation des Herzens, parenchymatöse Nephritis, abgeheilte Laryngitis pseudomembranacea. Die mikroskopische Nachprüfung ergab keinerlei anatomische Veränderungen.

Fall 1061 (seziert Dr. Berblinger).

3 Jahre alter Knabe. Aus der Krankengeschichte ist als bemerkenswert hervorzuheben: 14 Tage nachdem der Junge, bei dem in der Klinik wegen zunehmender Trachealstenose die Intubage vorgenommen worden war, aus der Klinik als geheilt entlassen war, traten aufs neue Zeichen der Atemnot infolge von Verlegung der Luftröhre auf. Aufs neue der Klinik zugeführt, wurde hier sogleich die Tracheotomie ausgeführt, doch starb das Kind bald danach mit

klinisch ausgesprochenen Symptomen des Herztodes. Sektionsdiagnose: Narbige Striktur im Larynx, in der Höhe der Cartilago cricoidea. Tracheobronchitis, tuberkulöser, käsiger Herd in der linken Lunge. Allgemeine venöse Hyperämie. Der linke Ventrikel ist fest kontrahiert und leer. Der rechte Ventrikel ist schlaff und enthält viel flüssiges Blut. Die Klappen des Herzens sind frei von entzündlichen Veränderungen, das Myocard ist blaß, aber nicht deutlich trübe.

Mikroskopischer Befund: Im Vorhofsteil sind die Bündelfasern teilweise hyalin entartet, doch zeigen sie keine deutliche Verfettung. Die gewöhnlichen Kammerfasern lassen dagegen in der linken Hälfte des Ventrikelseptums eine feinkörnige Fettablagerung erkennen. Außerdem findet sich an den Fasern eine Desintegration. Die Gefäße des Vorhofteiles des Atrioventrikularsystems zeigen eine perivaskuläre, zellige Infiltration, wodurch ihr Lumen eingeengt wird, während Veränderungen im Sinne einer produktiven Endarteriitis fehlen. Im Vorhofsende ist die zellige Infiltration um und zwischen den Fasern (Schnitt 50) so stark, daß die Fasern zum Teil dadurch komprimiert werden und völlig homogen erscheinen (Schnitt 60—80). In der Kammermuskulatur sind die Fasern zum Teil homogen, zum Teil fleckförmig mit feinen Fetttröpfchen erfüllt (Schnitt 70). Ferner zeigt es sich, daß an den gewöhnlichen Fasern die Verfettung stärker ist, als an denen des Systems. An den gewöhnlichen Fasern fehlt auch die Querstreifung und Längsstreifung. Schnitt 100 und 110 lassen eine starke zellige Infiltration zwischen den Fasern des linken Schenkels erkennen, welche nicht nur allein stärker ist als die um die Gefäße der Kammermuskulatur, sondern welche auch nach ihrer zellulären Zusammensetzung etwas anderes bedeutet. Es sind hier die von Zellen umgebenen Fasern schmal und die Muskelkerne pyknotisch. Endlich scheint die zellige Proliferation erst im Anschluß an die regressiven Vorgängs in den Fasern selbst entstanden zu sein. Zwischen den Fasern liegen vornehmlich Bindegewebszellen; diese Zellvermehrung erinnert an die Wucherung der Sarkolemmkerne an quergestreiften atrophischen Muskelfasern.

Entsprechend der Tatsache, daß die Querstreifung noch erhalten ist, findet sich auch nicht viel mit Sudan färbbares Fett in diesen untergehenden Fasern. Die Untersuchung der Herzspitze ergibt eine geringe Verfettung der gewöhnlichen Myocardfasern. Von nennenswerten Veränderungen sind also nur anzuführen: perivaskulärzellige Infiltrate im Bündelstamm wie im linken Schenkel. Die Verfettung ist in beiden Faserarten gering. Konnten wir somit einerseits sagen, daß auch hier im Herzen Veränderungen vorliegen, wie sie bei der Diphtherie angetroffen werden, wie sie aber nicht allein für das Herz bei Diphtherie, sondern auch bei verschiedenen Infektionskrankheiten als nicht selten gelten, so ist andererseits die Veränderung am linken Schenkel auf einen Abschnitt desselben beschränkt, den wir mit einer gewissen Regelmäßigkeit in unseren Fällen verändert fanden. Sicher ist diese Veränderung im System nicht stark genug, um eine erhebliche Verzögerung der Reizleitung zu bedingen, aber auch die anatomische Beschaffenheit des Myocards sonst erklärt keineswegs das Versagen der Herztätigkeit.

Herz 773 (seziert Dr. Berblinger).

1 Jahr altes Kind. Die klinische Diagnose lautet: Stenosierende Diphtherie des Kehlkopfes, Tracheotomie.

Die Sektion ergibt: Schwere pseudomembranöse und nekrotisierende Entzündung im Larynx, wie im oberen Teil der Trachea, parenchymatöse Degeneration der Leber, der Nieren wie des Herzmuskels. Schwellung der Lymphdrüsen wie der Milzfollikel.

Der mikroskopische Befund beansprucht insofern Interesse, als es sich hier um einen jener seltenen Fälle handelt von isolierter Verfettung des ganzen Atrioventrikularsystems, während die gewöhnliche Kammermuskulatur nirgends ein Auftreten von Fett in den Fasern zeigt. In den Systemfasern aber kann man neben dem Auftreten an Form und Größe wechselnder Fetttröpfchen auch einen Zerfall dieser Reizleitungsfasern und eine Verschmälerung derselben konstatieren. Man darf also diese Veränderung wohl als degenerative Verfettung bezeichnen, wenn wir uns auch wohl bewußt sind, daß diejenige Veränderung der Fasern, die wir schlechtweg als Verfettung bezeichnen, nur der Ausdruck einer Störung im Zellstoffwechsel ist, die Verfettung als solche aber nicht die Ursache einer Funktionsstörung bedeutet.

Im vorliegenden Falle, wo neben der Verfettung auch ein Untergang der Fasern selbst beobachtet werden konnte, glauben wir doch, daß den anatomischen Veränderungen eine größere Bedeutung zukommt. Denn bei dieser, auf das System beschränkten, degenerativen Verfettung ist die Annahme einer Überleitungserschwerung durchaus gerechtfertigt. Es wäre diese Beobachtung die anatomische Grundlage zu den klinischen Beobachtungen, wie sie Rohmer mitgeteilt hat, von ventrikulärer Bradycardie bei Diphtherie. Nehmen wir außerdem an, daß ein Herz mit solchen Veränderungen im Atrioventrikularbündel in Kammerautomatie schlagen wird, so wird uns ein Versagen der Herzfunktion eher verständlich.

Auch Aschoff hebt hervor, daß nach Unterbrechung des Überleitungsbündels von Vorhof zur Kammer zwar noch vom Kammerteil des Bündels aus selbständige Kontraktionen des Ventrikels ausgelöst werden können, aber daß der linke Ventrikel „nach Unterbrechung des Reizleitungssystems sich nicht mehr auf der Höhe der Leistungsfähigkeit befindet, und daß die Auslösbarkeit automatischer Reize in dem von dem Vorhofsteil abgetrennten Kammerteil des Systems plötzlich sistieren kann.“

Fall 870 (seziert Dr. Berblinger).

½j. Mädchen. Anatomische Diagnose: Diphtherie des Rachens und Kehlkopfs, kleine Ulcera in der Trachea und Uvula-Schleimhaut, Status post

tracheotomiam. Das Myocard ist trübe, der linke Ventrikel dilatiert ohne gleichzeitige Verdickung seiner Wand.

Mikroskopischer Befund: Der Vorhofsteil und der Bündelstamm sind unverändert. Nach dem linken Ventrikel zu besteht eine fleckförmige Verfettung der Kammerfasern gewöhnlicher Struktur, deren Streifung nicht mehr erkennbar und deren Kaliber verringert ist. Demgegenüber sind die Fasern des mehrfach getroffenen linken Schenkels durchweg stark verfettet. Nach der Herzspitze zu ist die Verfettung bezw. die degenerative Verfettung der Fasern noch stärker, auch an den Systemfasern des linken Schenkels, die im histologischen Bilde wie bestäubt aussehen. Interstitielle entzündliche Vorgänge wie Gefäßveränderungen sind nicht vorhanden. Es handelt sich also im vorliegenden Falle um eine fleck- oder herdförmige Verfettung des Myocards, eine stärkere und in ihrer Ausdehnung gleichmäßige Verfettung des ganzen linken Schenkels. Also zeigt sich hier ein zum übrigen Herzen gegensätzliches Verhalten des linken Schenkels.

Ich möchte keine zu weitgehenden Schlüsse ziehen aus der doch immerhin geringen Veränderung der Reizleitungsfasern auf die Störung, welche die Herzfunktion dadurch hätte erleiden können. Die zu Lebzeiten nachgewiesene Irregularität des Pulses und die Arythmie des Herzschlages können ja erfahrungsgemäß ebensogut von Veränderungen der Kammermuskulatur allein ausgelöst werden. Eine ventrikuläre Bradycardie war klinisch nicht festgestellt worden. Immerhin zeigt dieser Fall, daß gerade bei den diphtherischen Herzveränderungen der linke Schenkel vorzugsweise befallen ist, allgemeiner, daß sich die beiden Faserarten nicht nur morphologisch und funktionell unterscheiden, sondern auch an pathologischen Vorgängen verschieden stark beteiligen können.

Fall 844 (seziert Dr. Berblinger).

2½j. Knabe. Obduktionsbefund: Status post tracheotomiam, diphtherische Laryngitis, Pharyngitis, Tonsillitis, lobuläre Pneumonie, Gnatho — cheilo — palato — schisis, Hyperplasie der Milzfollikel, Dilatation des linken Ventrikels und des rechten im Conus pulmonalis, trübe Schwellung des Herzfleisches, der Nierenrinde wie des Leberparenchym.

Mikroskopischer Befund: An den gewöhnlichen Kammerfasern findet sich eine herdförmige, meist sehr starke Verfettung, welche zum Verlust der Querstreifung geführt hat. Die Fasern des linken Schenkels sind von der Verfettung nicht betroffen.

Fall 2136 (seziert Dr. Berblinger).

3j. Mädchen. Die klinische Diagnose lautete: Schwere Rachen- und Nasendiphtherie. Vor drei Wochen wurden 6000 S. E. injiziert. Am 1. XI. trat starke Herzschwäche ein, seit dem 5. XI. ist die Patientin blaß und apathisch. Am 7. XI. tritt der Exitus ein. Obduktionsbefund: Der linke

Ventrikel ist sehr weit, seine Wand ist nicht verdickt. Auf den Gaumentonsillen sind ganz kleine punktförmige Membrane, in der Lunge in beiden Unterlappen bronchopneumonische Herde und Atelektasen.

Mikroskopischer Befund: Es besteht eine fleckförmige Verfettung geringen Grades, die an den gewöhnlichen Kammerfasern stärker ist. An der Herzspitze, in der Wand des linken Ventrikels, am Papillarmuskel und in der bindegewebigen Scheide des linken Schenkels findet sich akute interstitielle Entzündung. Der linke und rechte Halsvagus zeigen bei Anwendung der Färbung nach Kultschitzky keinen Schwund der Markscheiden, auch Zerfall der Achsenzylinder ist nicht nachzuweisen.

Die jetzt folgende zweite Gruppe umfaßt diejenigen Beobachtungen von scheinbaren Blutungen im Bereiche des linken oder rechten Schenkels des Reizleitungssystems. Die mikroskopische Nachprüfung ergab aber, daß es sich nur um Hyperämien im Bereich der Bündelgefäße handelt, daß wirkliche Extravasate fehlen.

Fall 2076 (seziert Dr. Berblinger).

3j. Kind. Anatomische Diagnose: Diphtherische Tonsillitis und Laryngitis, descendierende pseudomembranöse Tracheitis. Bronchopneumonische Herde im linken Unterlappen. Streifenförmige Blutungen an der linken Kammerseptumfläche. Mikroskopisch bestätigt sich diese Diagnose der Blutungen nicht. Die Bündelgefäße sind nur stark erweitert und mit Blut gefüllt. Weder an den gewöhnlichen Fasern noch an den spezifischen Fasern besteht Verfettung.

Fall 2146.

Organe eines an Diphtherie gestorbenen Kindes. (Prosektur Bethel.) Makroskopisch finden sich schwache streifenförmige Blutungen am Endocard des linken Ventrikels an der Kammerscheidewand. Die Systemfasern zeigen keine isolierte Verfettung, sondern solche findet sich an den Kammerfasern gewöhnlicher Struktur. Immerhin ist die Verfettung im Bereich des linken Schenkels stärker als in anderen Teilen des Myocards. Auf weiteren Schnitten findet sich keine Verfettung, weder des rechten noch des linken Schenkels noch der Kammermuskulatur, Blutungen sind nirgendwo vorhanden.

Wir erwähnen diese negativen Befunde deswegen, weil sie uns zeigen, daß bei geringerer Intensität der Blutungen die makroskopische Beurteilung nicht allein genügt zur Abgrenzung gegenüber der einfachen Hyperämie ohne gleichzeitige Extravasate. Es tritt auch die Hyperämie der Bündelgefäße entsprechend deren Verlauf und Anordnung streifenförmig auf. Es ist diese Hyperämie der Bündelgefäße wohl als identisch zu betrachten mit dem, was v. Hofmann subendocardiale Injektionen genannt hat.

Mit bloßem Auge sicher nachzuweisende Blutungen, die auch mikroskopisch eingehend nachgeprüft wurden, kennzeichnen die dritte Gruppe, in welcher die auf das Bündel allein beschränkten Haemorrhagien vorangestellt sein sollen.

Fall 737 (seziert Dr. Berblinger).

5j. Mädchen an Larynxdiphtherie gestorben. Klinisch war eine erhebliche Arythmie von seiten des Herzens nachgewiesen worden. Die Sektion ergibt: Schwere pseudomembranöse Laryngitis und Tracheitis. Starke, breite, bandförmige Blutungen unter dem Endocard sowohl an der rechten wie linken Fläche der Kammerscheidewand. Blutungen in der Magenschleimhaut.

Mikroskopischer Befund: Es ist eine körnige Trübung der Fasern des linken Schenkels vorhanden. Im linken Schenkel findet sich eine große Blutung, in deren Bereich die Systemfasern eine feinkörnige Fetteinlagerung zeigen. Im übrigen Herzmuskel fehlen Haemorrhagien.

Fall 738 (seziert Dr. Berblinger).

12j. Mädchen, an Diphtherie gestorben. Anatomische Diagnose: Diphtheriemembrane im Larynx. Hyperplasie der Milzfollikel, subendocardiale Blutungen links am Kammerseptum.

Mikroskopischer Befund: Durch die Blutungen sind große Teile des linken Schenkels zerstört. Es findet sich in der Umgebung der Blutungen lymphozytäre Infiltration, die Blutung durchbricht stellenweise die elastische Grenzschicht des Endocards und reicht unmittelbar bis an das Endothel. Besonders gut erkennt man auf der Höhe eines Trabekels [1]), wie sich die Blutung zwischen gewöhnlicher Kammermuskulatur und Gruppen von Schenkelfasern ins lockere Bindegewebe hinein erstreckt, wie die Systemfasern durch die Blutung zusammengedrängt sind. Einzelne der durch die Haemorrhagie zusammengerückten Fasern des linken Schenkels zeigen eine feinkörnige Fetteinlagerung. Schwierig bleibt zu entscheiden, ob die in Verfettung sich offenbarenden degenerativen Vorgänge an den Systemfasern eine Störung der Reizleitung verursachen können.

Fall 2163 (seziert Dr. Berblinger).

3j. Knabe, schwere Diphtherieinfektion. Unter dem Endocard in der Mitte der Länge der Kammerscheidewand finden sich an deren linken Fläche kleine, fast ebenso breite als lange, im ganzen aber nicht umfangreiche Blutungen. Bei mikroskopischer Untersuchung zeigt es sich, daß die Haemorrhagien sowohl in den Endausbreitungen des linken Schenkels wie an der Teilungsstelle des Bündels in den beiden Schenkeln liegen, jedoch ohne daß eine Destruktion der Fasern erfolgt ist. In der Muskulatur der Kammern wie der Vorhöfe vermißten wir Extravasate.

Weiter sahen wir makroskopische sowohl wie mikroskopische Blutungen im Bündel, gleichzeitig außerdem aber auch noch in

[1]) Abb. 4 auf Tafel 2.

der Kammermuskulatur und im Papillarmuskel in folgenden sieben Fällen.

Fall 2444 (seziert Dr. Berblinger).

13j. Mädchen, an Nasen- und Rachendiphtherie erkrankt. Anatomische Diagnose: Pseudomembranöse Tonsillitis und Tracheobronchitis, Bronchopneumonie in beiden Lungen. Außerdem finden sich auf der Pleura und dem Peritoneum Blutungen, sowie kleine Blutungen an der linken Fläche des Kammerseptums.

Mikroskopischer Befund: Im Bündelstamm finden sich mehrere ganz kleine Blutungen, während der Oberteil der linken Schenkel und ebenso der rechte Schenkel frei von solchen sind. Aber auch in der Kammermuskulatur erkennt man eine größere Blutung. Kleinere Blutextravasate sind im unteren Abschnitt des linken Schenkels des Reizleitungssystems vorhanden, außerdem findet sich in dessen bindegewebiger Scheide eine kleinzellige Infiltration — Lymphocyten, Plasmazellen —. Sowohl die Fasern des Systems wie die der übrigen Kammermuskulatur zeigen fettige Degeneration.

Fall 2468 (seziert Dr. Berblinger).

2j. Junge, der an Rachen- und Kehlkopfdiphtherie erkrankte und nach wenigen Tagen plötzlich verstarb. Die Sektion ergab: descendierende pseudomembranöse Tracheobronchitis. Pseudomembranöse und nekrotisierende Laryngitis (Nekrose des Schildknorpels — Druck der Canüle), Status post tracheotomiam. Abgeheilte pseudomembranöse Tonsillitis und Pharyngitis. Atelektasen in beiden Lungenunterlappen, Hyperplasie des gesamten lymphatischen Gewebes in den Lymphdrüsen, der Milz wie des Darmes. Ferner ist aus dem Obduktionsbefund noch hervorzuheben, daß der linke Ventrikel des Herzens stark dilatiert gefunden wurde ohne gleichzeitige Verdickung der Kammerwand, daß an der linken Fläche der Ventrikelscheidewand mehrere streifenförmige Blutungen unter dem Endocard zu erkennen waren.

Mikroskopischer Befund: Der linke Schenkel und der Anfangsteil des Bündels sind unverändert. Es besteht eine auffallende Hyperaemie der Bündelgefäße. Die gewöhnlichen Kammerfasern zeigen eine körnige Fetteinlagerung, und zwar etwas weniger als die Systemfasern. An einer noch in der Kammermuskulatur, aber nahe dem linken Schenkel, liegenden Arterie mittleren Kalibers findet sich eine starke Verdickung der Intima mit zelliger Infiltration in der Umgebung. In der Intima und in einem Segment der Media liegen polynucleäre Leukozyten. Um die Gefäße besteht eine polynucleäre zellige Infiltration. Es liegt hier zweifellos eine akute Arteriitis vor. Im angrenzenden, interstitiellen Bindegewebe findet sich auch eine entzündliche Infiltration, die bis in das Bindegewebe des linken Schenkels hineinragt. Die Bindegewebszellen sind mit sudanfärbbaren Körnchen dicht angefüllt. Zwischen den Fasern des linken Schenkels liegen an mehreren Stellen außerhalb von Gefäßen Erythrocyten. An den Systemfasern ist vereinzelt Homogenisierung und Verlust der Querstreifung vorhanden. An einer Stelle höher oben im linken Schenkel ist eine deutliche Gefäßruptur zu erkennen mit einer Haemorrhagie um die Rißstelle. Auch finden sich zahlreiche Lymphocyten zwischen den roten Blutkörperchen. Der Kammerknoten ist unverändert, auch

findet sich in seinem Bereiche keine Haemorrhagie. In der gewöhnlichen Kammermuskulatnr finden sich vereinzelte kleine Blutungen.

Fall 2285 (seziert Dr. Berblinger).

1¼ j. Knabe, der an Diphtherie erkrankt unter Zeichen des Herztodes plötzlich starb. Das Kind wurde mit Diphtherieheilserum gespritzt, erhielt auch Kampferinjektionen, letztere aber so kurz vor dem Tode, daß der Kampfer nicht mehr zur Resorption gelangen konnte. Anatomische Diagnose: Status post tracheotomiam, pseudomembranöse Laryngitis mit Stenose des Aditus ad laryngem; pseudomembranöse Tonsillitis mit Lösung der Membrane. Starke Hyperplasie der Milzfollikel, der mesenterialen Lymphdrüsen, der Peyerschen Plaques im Dünndarm.

Der Herzmuskel ist hochgradig blaß, der linke Ventrikel ist kontrahiert, der rechte schlaff. Unter dem Endocard des linken hinteren Papillarmuskels finden sich Blutungen von geringer Ausdehnung. Der vordere linke Papillarmuskel geht muskulös in das Mitralsegel über. Die Bündelstammgegend zeigt an der Pars membranacea Septi fibrosi kleine, rote Streifen unter dem Endocard.

Mikroskopischer Befund: Die Gefäße in der Atrioventrikularfurche, welche durch das Vorhofseptum zum Bündelstamm hinziehen, sind sehr stark mit Blut gefüllt. Im Bündelstamm liegen kleine Haemorrhagien, außerdem besteht hyaline Entartung der Fasern ohne gleichzeitige fette Degeneration. Auch in der gewöhnlichen Kammermuskulatur finden sich kleine Extravasate. Das Myocard ist nicht nur sehr zellreich, wie das bei jugendlichen Individuen die Regel ist (Orth), sondern es besteht auch eine Anhäufung von polynucleären Leukozyten, Rundzellen, Lymphocyten im interstitiellen Bindegewebe, vor allem in der bindegewebigen Scheide des linken Schenkels. Auch in dem Bereich der rückläufigen Fasern des linken Schenkels am linken vorderen Papillarmuskel finden sich kleine Extravasate, ohne daß jedoch eine Destruktion der Fasern nachweisbar wird.

Es findet sich also in diesem Falle neben den Blutungen, die vornehmlich im Bereich von Teilen des Reizleitungssystems liegen, eine akute interstitielle Myocarditis.

Fall 2144 (seziert Dr. Berblinger).

Die klinische Diagnose lautete: Larynx- und Tracheadiphtherie. Sektionsbefund: Diphtherische Laryngitis und Tracheitis leichten Grades, Lobuläre Pneumonie im rechten und linken Lungenunterlappen. Großer Thymus, Bronchopneumonische Herde, subendocardiale Blutungen.

Mikroskopischer Befund: Der Bündelstamm zeigt fettige Degeneration und hyaline Entartung der netzartig verflochtenen Fasern. Die gleiche Veränderung zeigt die gewöhnliche Kammermuskulatur. Schnitte durch die Teilungsstelle des Bündels lassen erkennen, daß im allgemeinen die Systemfasern weniger stark hyalin entartet sind als die angrenzenden gewöhnlicher Struktur. Die Fasern des linken Schenkels sind etwa in der Mitte der Schenkellänge ziemlich stark verfettet, auch finden sich kleine Haemorrhagien um und zwischen den Fasern und in der Kammermuskulatur. Außerdem findet sich hier eine einigermaßen herdförmige,

zellige Infiltration, die in der gewöhnlichen Kammermuskulatur fehlt. Der untere, subendocardiale Teil des rechten Schenkels, sowie die Papillarmuskel und das viscerale Pericard sind frei von Blutungen, dagegen sind solche zwischen dem linken Schenkel und der gewöhnlichen Kammermuskulatur vorhanden. Weiter liegen zwischen der gewöhnlichen Muskulatur und dem linken Schenkel Blutungen, die zwischen die Fasern desselben hineinragen. Der Faserkomplex vor und zwischen der Blutung zeigt eine hochgradige Verfettung mit Zerfall der Fasern in Segmente und starker Verschmälerung ihres Kalibers.

Fall 2045 (seziert Dr. Berblinger).

3j. Knabe. Am 10. Juni kam der Patient mit folgenden Beschwerden in die Klinik: Starke Dyspnoe, hochgradige Cyanose; es wurde deshalb intubiert, jedoch hustete der Knabe in der Nacht den Tubus wieder aus. Der Puls war klein und frequent. Es bestanden weiter starker Stridor und hochgradige Cyanose. In der Nacht vom 11./12. Juli trat der Tod ein. Obduktionsbefund: Stenosierende, diphtheritische Laryngitis, fibrinöse Bronchitis, fibrinöse Pneumonie im Oberlappen der rechten Lunge.

Am Herzen, dessen Herzmuskel eine auffallend trübe und weiche Beschaffenheit besitzt, erstrecken sich unter dem Endocard an der unteren Hälfte der linken Fläche des Kammerseptums den Trabekeln parallel gestellte bandförmige Blutungen. Sie liegen stets auf der Höhe der Trabekel selbst.

Mikroskopischer Befund: Es handelt sich um echte Extravasate. Die aus der Blutbahn ausgetretenen Erythrocyten liegen hinter und zwischen den Ausstrahlungen des linken Schenkels zu den Papillarmuskeln und zur Herzspitze; aber auch innerhalb der gewöhnlichen Kammermuskulatur finden sich kleine Blutungeu.

Herz 1071 (seziert Dr. Berblinger).

7 j. Knabe. Klinische Diagnose: Septische Diphtherie, Herztod. Anatomischer Befund: Pseudomembranöse Pharyngitis, Laryngitis und Tracheitis ohne Stenose der Luftwege. Bronchopneumonische Herde in beiden Lungenunterlappen. Parenchymatöse Degeneration der Leber, der Nieren und des Myocards. Auffallende Hyperplasie der Follikel der Milz. Isolierte, wohl primäre Tuberkulose der mesenterialen Lymphdrüsen.

Der linke Ventrikel des Herzens ist stark kontrahiert, der rechte ist schlaff, besonders ist der Konus pulmonalis weit. An der linken Fläche des Kammerseptums finden sich streifenförmige, zum Teil recht breite unter dem Endocard gelegene Blutungen.

Ergebnis der histologischen Untersuchung: Mikroskopischer Befund: Im Vorhofsteil des Bündels zeigen die Fasern eine feintropfige Fetteinlagerung, sie sind schmal, netzförmig verflochten, nicht deutlich quergestreift. Das interstitielle Bindegewebe zeigt eine geringe Zellvermehrung. Die gewöhnlichen Fasern der Kammerscheidewand sind hochgradig verfettet, die des Vorhofes etwas weniger. Weiter sind im linken Schenkel sarkoplasmareiche, in ihrem Kaliber wechselnde Fasern nachzuweisen mit eben so starker Verfettung wie in der übrigen Kammermuskulatur. Im rechten Schenkel ist die Verfettung ebenfalls stark. Die Fasern des linken und des rechten Schenkels

sind stellenweise auffallend homogen, eine Quer- oder Längs-Streifung ist kaum erkennbar, dagegen fehlt jeder Kernzerfall. Weitere Schnitte lassen eine deutliche hyaline Degeneration der Fasern vom Purkinje'schen Typus in beiden Schenkeln des Systems erkennen. Die Muskelfaserkerne sind spärlicher, die Zellen im umscheidenden Bindegewebe vermehrt. Septumquerschnitt: Der linke Schenkel ist mehrfach getroffen, die Purkinje'schen Fasern sind stark verfettet. Am Weigert-van Gieson gefärbten Präparat erscheint der ganze Querschnitt homogen, dunkelgelb, ohne jede radiäre Streifung in der Faserperipherie. Die Systemfasern sind aber nicht stärker verfettet als die gewöhnlichen Kammerfasern, sie sind auch nicht so gleichmäßig verfettet, dagegen ist die hyaline Entartung an den Systemfasern viel ausgesprochener wie an den gewöhnlichen Kammerfasern. Auch die glatten Muskelzellen im Endocard enthalten Fettkörnchen. Weiter unten am Septum findet sich eine subendocardiale Blutung im Bereich des linken Schenkels, doch dehnt sich die Haemorrhagie nicht weit aus. In den Endausbreitungen des rechten Schenkels sind einmal die Fasern gleichfalls stark verfettet, und dann weist das umliegende Bindegewebe eine zellige Vermehrung auf. Im Papillarmuskel ist eine erhebliche, zellige Infiltration (Mononucleaere Zellen und Lymphocyten) zwischen den stark verfetteten Fasern gewöhnlicher Struktur vorhanden. Die interstitiellen, entzündlichen Infiltrate sind noch umfangreicher an der Herzspitze.

Zusammenfassend ist also zu sagen, daß das Herz sowohl in den Fasern des R-Systems, wie in den gewöhnlichen Fasern eine sehr starke Verfettung zeigt. Im Atrioventricularbündel wird die Verfettung im Bereich der beiden Schenkel entschieden stärker als im Stamm- und Vorhofsteil. Hier tritt dann aber auch eine hyaline, schollige Entartung der Systemfasern auf, welche entschieden stärker ist wie an den gewöhnlichen Fasern. Eine umschriebene akute interstitielle Myocarditis ist an der Herzspitze vorhanden. Blutungen sind da, haben aber nur einen geringen Umfang.

Fall 2132 (seziert Dr. Berblinger).

7j. Mädchen, wenige Stunden vor dem tödlichen Ende wurde das Kind wegen „gangränöser Diphtherie" ins Krankenhaus eingeliefert. Sektionsergebnis: Nekrotisierende Entzündung der Larynxschleimhaut. Glottisoedem. An der linken Fläche der Kammerscheidewand subendocardiale Blutungen.

Mikroskopischer Befund: Kurz nach dem Abgang des linken Schenkels findet sich in dessen bindegewebiger Scheide eine Erythrocytenanhäufung, die von einer stärkeren, kleinzelligen Infiltration umgeben ist. Die Blutung hebt den über ihr liegenden Teil des linken Schenkels von der Unterlage ab und drängt die Fasern dieses Systemabschnittes zusammen, welche zum Teil völlig homogen aussehen. Im unteren Drittel des linken Schenkels liegt eine weit größere Haemorrhagie, die bis in die Kammermuskulatur, welche auch an anderen Stellen Extravasate zeigt, hineinreicht. Auch hier sind die Fasern des Schenkels zum Teil zusammengedrängt, von der Unterlage abgehoben, haben jede feinere, histologische Struktur verloren. Weitere Schnitte lassen ohne Zweifel feststellen, daß überall dort, wo um und zwischen den Reizleitungsfasern Blutungen vorhanden sind, die Fasern selbst eine hochgradige Fetteinlagerung zeigen. Jede Struktur ist hier geschwunden, nach Extraktion des

Fetts erscheinen diese Faserabschnitte als kernlose, hohle Gebilde. Es besteht eine deutliche Kongruenz zwischen Stärke des Faseruntergangs und Grad der Verfettung. Wo hingegen Blutungen fehlen, ist die Verfettung der Fasern gering oder fehlt überhaupt. Die gewöhnliche Kammermuskulatur weist keine Verfettung auf, nur diejenigen Abschnitte der Fasern, welche an das Schenkelgebiet grenzen, zeigen wieder Verfettung. Wieder findet sich kleinzellige Infiltration.

Zum Schlusse ist noch als vierte Gruppe zu nennen die derjenigen Fälle, bei denen wir makroskopisch keine Blutungen entdecken konnten, solche aber doch bei der histologischen Untersuchung feststellten.

Fall 2156. Herz eines an Diphtherie gestorbenen Kindes (Senckenbergisches Pathologisches Institut Frankfurt).

Mikroskopischer Befund: Im Bündelstamm findet sich an der Abzweigungsstelle des linken Schenkels zwischen zwei Bündelgefäßen ein Extravasat. Der linke Schenkel ist in seiner Kontinuität frei von Blutungen. Die Fasern des linken Schenkels sind viel stärker fettig entartet als die gewöhnlichen Kammermuskelfasern. Sie sind zum Teil atrophisch und zwischen den Fasern des Schenkels findet sich eine kleinzellige Infiltration.

Fall 2344 (seziert Dr. Berblinger).

13 Monate alter Knabe. Anatomische Diagnose: Diphtherische Tracheitis und Laryngitis, Status post tracheotomiam, bronchopneumonische Herde in beiden Lungen, Dilatation des linken Ventrikels, blasses Myocard.

Mikroskopischer Befund: Die Muskulatur des Bündelstammes zeigt eine feinkörnige Fetteinlagerung, ebenso die des linken Schenkels. Die gewöhnliche Kammermuskulatur ist nicht weniger fettig degeneriert. Im linken Schenkel finden sich ganz kleine Blutungen ohne wesentliche Beeinträchtigung der Fasern dieses Systemabschnittes, dagegen fehlen Blutungen in der übrigen Kammermuskulatur.

Fall 2164. Prosektur der Krankenanstalten Bethel.

4j. Kind, an Diphtherie erkrankt und gestorben.

Ergebnis der histologischen Untersuchung des Herzens: Im Papillarmuskel und in den Endausbreitungen des linken Schenkels sind Fasern vom Purkinjeschen Typus getroffen. Die gewöhnlichen Ventrikelmuskulaturfasern zeigen fleckförmige, zum Teil recht starke Fetteinlagerung. Die im Schnitt getroffenen Systemfasern sind fettfrei. Außerdem finden sich ganz kleine Blutungen im Bereich des linken Schenkels, jedoch ohne erkennbare Folgen für die Fasern. In der bindegewebigen Scheide des linken Schenkels findet sich eine stärkere lymphozytäre Infiltration. Hier sind die Systemfasern fettfrei, die gewöhnlichen Kammerfasern sind fast alle verfettet. In der gewöhnlichen Kammermuskulatur sind ganz kleine Blutaustritte nachweisbar.

Fall 2174 (seziert Dr. Berblinger).

10 Monate alter Knabe. Obduktionsbefund: Laryngitis und Tracheitis diphtherica. Bronchopneumonie in beiden Lungenunterlappen.

Mikroskopischer Befund: Im Bereiche des linken Schenkels, aber erst in seiner Mitte, finden sich kleine Blutungen, dabei fehlt deutlich eine stärkere Fetteinlagerung. Die übrige Kammermuskulatur erweist sich als völlig unverändert.

Fall 2240 (seziert Dr. Berblinger).

10j. Knabe. Anatomische Diagnose: In der Trachea und im linken Bronchus findet sich eine große Fibrin-Membran, die den letzteren total verlegt.

Mikroskopischer Befund: Im Bindegewebe des linken Schenkels finden sich kleine Blutungen, dagegen ist der Knoten frei von solchen. Die Systemfasern sind im Bereich und in der Umgebung der Blutung hochgradig verfettet, während die Kammermuskulatur nicht verfettet ist. Der Papillarmuskel ist frei von Blutungen, auch ist an vielen Schnitten nichts von Blutungen in der Kammermuskulatur zu erkennen.

Fall 2266 (seziert Dr. Berblinger).

14 Monate altes Mädchen. Anatomischer Befund: Diphtherische Pharyngitis und Laryngitis, Bronchopneumonie, parenchymatöse Degeneration der Nieren, der Leber und des Herzmuskels, Dilatation des rechten Herzens, am Kammerseptum keine sicher als solche erkennbaren Blutungen.

Mikroskopischer Befund: Im Bereich des linken Schenkels finden sich kleine Blutungen und körniger Zerfall einzelner Fasern des linken Schenkels. Aber an den gewöhnlichen Kammerfasern sind dieselben degenerativen Vorgänge auch zu sehen. Während sich im Bündelstamm ganz kleine Blutungen ohne Destruktion der spezifischen Muskelfasern finden, ist die Kammermuskulatur frei von solchen.

Fall 2072. Moribund eingeliefertes, tracheotomiertes Mädchen. 11 Jahre alt. Mediz. Klinik Marburg. S. J. 133/1912.

Sektionsbefund: Diphtherische Pharyngitis und Laryngitis, große Croupmembran in der Trachea. Trübe Schwellung der großen Parenchyme. Mikroskopischer Befund: Die Fasern des linken Schenkels sind stärker verfettet als die der gewöhnlichen Kammerfasern. Außer ziemlich kleinen Haemorrhagien im linken Schenkel sind sonst keine Blutungen vorhanden.

Fall 1116 (seziert Dr. Berblinger).

5j. Knabe. Klinische Diagnose: Diphtherie. Pneumonie. Auszug aus dem Sektionsprotokoll: Abgeheilte Entzündung im Kehlkopf. Dekubitalgeschwüre an der hinteren Circumferenz des Aditus ad laryngem. Fibrinöse Pneumonie in beiden Lungenunterlappen.

Herz: Dilatation des rechten und linken Ventrikels. Sämtliche Klappen unverändert, Myocard trübe, zum Teil getigert, besonders im Conus pulmonalis.

Mikroskopischer Befund: Die Fasern zeigen eine undeutliche, verwaschene Querstreifung. Sind auch die Fasern im Kammerseptum gewöhnlicher Art frei von Verfettung, so sind doch einzelne Fasergruppen besonders in der Umgebung von Gefäßen homogen, ohne Querstreifung. Unter dem

rechtsseitigen Kammernendocard findet sich eine zellige Infiltration, welche aber nicht in die Muskulatur hineinreicht. Während der Bündelstamm keine Verfettung zeigt, ist diese an den Schenkeln ganz deutlich nachweisbar und zwar am rechten Schenkel geringer als am linken, in dessen weiterem Verlauf nach abwärts sie zunimmt. Eine Bündelarterie im rechten Schenkel zeigt deutlich produktive Endarteriitis. Auch ist der Zellreichtum zwischen den Fasern stärker als gewöhnlich. Im Anfangsteil des linken Schenkels findet sich eine kleine Haemorrhagie, während im weiteren Verlauf des Schenkels die Gefäße strotzend gefüllt sind, aber Extravasate fehlen. An der Herzspitze, besonders am unteren Kammerseptum zeigt sich ganz dasselbe Verhalten zwischen Kammer- und Septummuskulatur, nur ist die Verfettung der Endausbreitungen des linken Schenkels so stark, daß die Systemfasern dadurch ohne weiteres als solche erkennbar sind. Ich habe hier auch die Herzganglien untersucht, konnte aber weder Veränderungen am Zellkern noch eine Auflösung der sogenannten chromophilen Körner (chromatolytische Desagregation) feststellen. Im ganzen sind die Veränderungen des Myocards gering, während die Fetteinlagerung in die Systemfasern bedeutend ist.

Ferner finden sich mikroskopische Blutungen sowohl im Bündel, wie in der Kammermuskulatur und in den Papillarmuskeln in folgenden zwei Fällen.

Fall 2410 (seziert Dr. Elsas). Mediz. Klinik S. J. 130/1913.

$3^1/_2$ Jahre altes Mädchen, an Diphtherie unter Zeichen von Herztod gestorben.

Mikroskopischer Befund: In dem Bindegewebe zwischen dem linkon Schenkel und der Kammermusknlatur und in dieser selbst liegen zahlreiche Blutkörperchen außerhalb der Gefäßbahn, desgleichen findet sich im Bindegewebe an umschriebener Stelle eine Anhäufung von Plasmazellen und Lymphozyten. Längs des linken wie des rechten Schenkels finden sich starke zellige Infiltrate. Der gesamte linke Schenkel zeigt eine fettige Degeneration seiner Fasern. Ist auch die gewöhnliche Kammermuskulatur fettig degeneriert, so ist doch die Fetteinlagerung in dem Schenkelgebiet bedeutend stärker. Blutungen sind in geringer Ausdehnung vorhanden.

Fall J.-N. 778/1914.

5 j. Mädchen. Anatomische Diagnose des Senckenbergischen Pathologischen Instituts in Frankfurt: Nekrotisierende, diphtherische Tonsillitis, pseudomembranöse Laryngitis. Konfluierende Bronchopneumonie im linken Ober- und Unterlappen der Lungen. Geringe Dilatation des linken Ventrikels. — Makroskopisch sind subendocardiale Blutungen nicht sicher erkennbar.

Mikroskopischer Befund: In der bindegewebigen Scheide des linken Schenkels ist eine größere Blutung vorhanden, die bis in die gewöhnliche Kammermuskulatur hineinreicht. Es findet sich hier eine wachsartige Degeneration der Systemfasern. Im Verlaufe des linken Schenkels nach abwärts nehmen die Blutungen an Zahl zu; beide Schenkel weisen eine starke Verfettung ihrer Fasern auf. Die gewöhnliche Kammermuskulatur enthält nur weniger stark fettig degenerierte Fasern; aber auch in ihr finden sich kleine Haemorrhagien. Die

Kammermuskulatur ist schwächer verfettet. Auch hier sind kleine Haemorrhagien zu sehen. An den Stellen, wo eine Verfettung nicht nachweisbar ist, erscheinen die Fasern homogen, oft schollig zerfallen. Es liegt also eine schwerste Schädigung der Fasern vor. Weiter besteht eine ziemlich starke perivaskuläre Fibrose. Bemerkenswert ist, daß die Vorhofmuskulatur wie die Kammermuskulatur nur in den unmittelbar dem Endocard benachbarten Lagen Verfettung zeigen, sowie in den nächsten Faserzügen um die Gefäße.

Endlich erwähne ich noch einen Fall, wo ich nur im Papillarmuskel und sonst in keinem Herzabschnitt Blutungen fand.

Fall 2145 (seziert Dr. Berblinger).

8 j. Mädchen. Obduktionsbefund: Descendirende pseudomembranöse Laryngo-Tracheitis. Pseudomembranöse Pharyngitis. Croupöse lobäre Pneumonie im linken Unterlappen.

Nur am hinteren linken Papillarmuskel sind an dessen vorderer Circumferenz unter dem Endocard der Längsachse des Papillarmuskels parallel gestellte, bandförmige Blutungen mit bloßem Auge zu erkennen. — Mikroskopischer Befund: Sowohl im Bündelstamm, wie im rechten und linken Schenkel sind Blutungen nicht vorhanden, solche fehlen auch in der Septummuskulatur. Verfettung der Fasern fehlt. Am hinteren linken Papillarmuskel findet sich eine kleine ziemlich scharf umschriebene Haemorrhagie, die aber nicht unter dem Endocard sondern in der Muskulatur selbst liegt; Verfettung der Fasern in der Umgebung der Blutung ist nicht vorhanden.

Überblicken wir die eben in ihrem histologischen Verhalten geschilderten Verhältnisse des Herzens bei Diphtherie, so können wir zunächst einmal feststellen, daß Haemorrhagien im Herzmuskel bei Diphtherie häufig sind. Das ist auch von Sternberg als ein nicht seltener Befund am Herzen bei Infektionskrankheiten hervorgehoben worden. Unter 33 gleichmäßig durchuntersuchten Diphtherieherzen fanden wir 21 mal größere Blutungen, in 11 Fällen waren die Haemorrhagien allein beschränkt auf das Atrioventrikularbündel. Man darf also wohl sagen, daß das Reizleitungssystem der bevorzugte Sitz von Blutungen ist, was Sternberg auf den besonderen Gefäßreichtum und die Gefäßanordnung innerhalb des Bündels zurückgeführt wissen will. Es zeigt sich aber ferner, daß auch hinsichtlich der Haemorrhagien von einer selbständigen Pathologie des Bündels wenigstens für diejenigen Blutungen, wie sie bei der Diphtherie auftreten, nicht die Rede sein kann.

Gleichzeitig mit dem Auftreten der Blutungen fanden wir oft noch weitere anatomische Veränderungen des Herzmuskels.

Da müssen wir nun zweierlei unterscheiden. Einmal sind die im wesentlichen regressiven Vorgänge mit den Blutungen nicht ursächlich verknüpft, andererseits sind sie unmittelbare Folgen derselben.

Als Folgezustände betrachten wir diejenigen regressiven Vorgänge, welche nur auf solche Fasern beschränkt sind, die im Bereich der Blutung unmittelbar gelegen sind. Wir haben feststellen können degenerative Verfettung der betroffenen Fasern unter völligem Verlust der Quer- und Längsstreifung, Homogenisierung der Fasern, Zerfall derselben in Schollen und Segmente. Aber auch unabhängig von den Blutungen konnten sowohl an den Fasern des Reizleitungssystems wie an denen gewöhnlicher Struktur trübe Schwellung, scholliger Zerfall, degenerative Verfettung und Atrophie der Fasern nachgewiesen werden. Hervorgehoben sei, daß wir die genannten verschiedenartigen destruktiven Prozesse auch nicht selten nebeneinander an demselben Herzen bei der Diphtherie beobachteten.

An unserm Material fanden wir ein Verhalten der Reizleitungsfasern und gewöhnlichen Kammerfasern hinsichtlich der genannten degenerativen Prozesse, wie es die folgende Tabelle zum Ausdruck bringen soll:

1. Es beschränkt sich die Verfettung allein auf die Fasern des Atrioventrikularbündels
   in einem Falle (773).
2. Beide Faserarten weisen Verfettung auf, diese ist aber in den Systemfasern stärker
   in zehn Fällen (2156, 2344, 1116, 2146, 2132, 2072, 2410, 870, 2468, 778).
3. Beide Faserarten sind an dem Verfettungsvorgang gleichmäßig stark beteiligt
   in sechs Fällen (2444, 1071, 2144, 2174, 1061, 2409).
4. Die Fasern gewöhnlicher Struktur sind stärker verfettet
   in vier Fällen (2164, 844, 2428, 2136).
5. Nur die im Bereich der Blutung gelegenen Fasern zeigen Verfettung oder albuminoïde Trübung
   in vier Fällen (737, 738, 2240, 2266).

Es sei noch erwähnt, daß wir in den Fällen, in denen klinisch die Diagnose Herztod gestellt war, immer Verfettung des Myocards unter vornehmlicher Beteiligung der Systemfasern fanden mit einer Ausnahme (2203).

Was nun die akute interstitielle Myocarditis anbelangt, welche Romberg und andere als regelmäßigen Befund am Herzmuskel bei Diphtherie angeben, so haben wir jene nur in drei Fällen unter 33 beobachten können (Fall 2136, 2285, 1071). Romberg beschreibt nämlich zellige Infiltrate, welche den Gefäßen und den großen Interstitien folgen, aber selten mit einer Blutung, häufig dagegen mit einer venösen Hyperämie verbunden sind.

Muß man auch, worauf Orth hingewiesen hat, gerade bei jugendlichen Individuen, was den Zellreichtum des Interstitiums anbelangt, sich hüten, jedesmal einen echt entzündlichen Vorgang anzunehmen, so ist andererseits doch auch zu berücksichtigen, daß wir es vielfach dort, wo wir eine echte zellige Proliferation finden, nur mit regenerativen und reparatorischen Vorgängen im Anschluß an die primäre Faserdegeneration zu tun haben.

Als reaktive Vorgänge betrachten wir auch die früher genannte lymphocytäre Infiltration, das Auftreten von Plasmazellen und Bindegewebszellen, was wir in der Umgebung etwas älterer Haemorrhagien häufiger konstatierten. Wir übersehen dabei nicht, daß ein etwas größerer Zellengehalt in der bindegewebigen Scheide des Atrioventrikularbündels an und für sich nicht selten ist, aber die oben genannte zellige Proliferation überragt jenen Zellengehalt nicht nur quantitativ sondern hält sich so eng an die extravasierten Erythrocyten, daß der von uns oben vermutete Zusammenhang zwischen Blutung und zelliger Infiltration kaum bezweifelt werden kann. Wollte man nämlich eine auf das Bündel beschränkte Entzündung annehmen, als deren Begleiterscheinung Gefäßwandschädigungen mit konsekutiver Diapedesisblutung auftreten, so könnte dadurch nicht erklärt werden, daß, wie wir es beschrieben haben, eben jene reaktive Zellproliferation nur in denjenigen Abschnitten des Bündels vorkommt, die von der größten Haemorrhagie eingenommen sind.

Nun hebt Bürger hervor, daß er in Fällen, deren Leichenblut steril war, nie eine „interstitielle, echte, diphtherische Myocarditis“ fand. Es war uns aus verschiedenen Gründen nicht möglich, jedesmal das Leichenblut bakteriologisch zu untersuchen, aber auch wir neigen mehr zu der Auffassung, daß das Auftreten von Granulationsgewebe zwischen den geschädigten Fasern nicht einen selbständigen Entzündungsprozeß bedeutet, sondern einem reaktiven Vorgang auf die Faserdegeneration gleichzusetzen ist. Die zelluläre Zusammensetzung dieses Granulationsgewebes, seine topische Beziehung zu den Haemorrhagien und der ihnen folgende Faserzerfall bestärken uns in dieser Ansicht.

Wir befinden uns damit in Übereinstimmung mit T. Tanaka, welcher die Bindegewebswucherung ebenfalls als durch den Faseruntergang bedingt ansieht, während er nur diejenigen Infiltrate als selbständigen, entzündlichen Prozeß betrachtet, welche sich zusammensetzen aus Lymphocyten, polynucleaeren und eosinophilen Leukocyten.

Die genannte zellige Infiltration findet sich vereinzelt auch besonders um die Bündelgefäße lokalisiert. Um nun zu den Gefäßveränderungen zu kommen, so fanden wir eine Endarteriitis productiva in zwei Fällen (2468 und 1116) und gleichzeitig waren Blutungen vorhanden. Einmal fanden wir eine sämtliche Schichten der Gefäßwand durchsetzende Entzündung, eine echte Arteriitis. In einer noch in der Kammermuskulatur, aber nahe dem linken Kammerseptum liegenden Arterie mittleren Kalibers fand sich starke Verdickung der Intima mit starker zelliger Infiltration und Einengung des Lumens zu einem engen Spalt. In der Intima und einem Segment der Media lagen polynucleaere Leukocyten, Bindegewebszellen und Lymphocyten. Die entzündliche Infiltration dehnt sich auch weiter um die Gefäße aus.

An einem Bündelgefäß fanden wir weiter eine Ruptur der Gefäßwand, auf dem Boden dieser Gefäßerkrankung entstanden. Die Blutung an der Rupturstelle wie die Blutungen an anderen Stellen des linken Schenkels finden damit ihre Erklärung. Immerhin sind diese Gefäßveränderungen nur in drei Fällen beobachtet worden, können also in den übrigen Fällen, wo sie fehlen, nicht die einzige Ursache für das Zustandekommen der Blutungen sein. Bekannt ist die Erscheinung, daß durch das

Diphtherietoxin eine abnorme Durchlässigkeit der Gefäßwand für die Blutkörperchen wie das Blutplasma herbeigeführt wird. Mag also auch das ein unterstützendes Moment für die Blutungen sein, so ist es sicher nicht das einzige und in allen Fällen bestimmende, da wir die Blutungen, wie wir jetzt noch ausführen müssen, bei den verschiedensten Krankheiten fanden, bei denen aber zum Teil ganz sicher eine toxische Schädigung der Gefäßwand auszuschließen war.

Als Folgen der Blutungen ließen sich feststellen eine Verdrängung der Fasern des linken Schenkels durch die in die bindegewebige Scheide ausgetretenen Erythrocyten bald nach dem Endocard zu (und zwar ist dies häufiger), also von der Unterlage weg, bald nach der Richtung der eigentlichen Kammermuskulatur. Daß die Blutungen sich in der Regel mehr nach abwärts gegen die Herzspitze zu als nach aufwärts in der Richtung der Aortenausflußbahn ausdehnen, erklären wir uns durch die Stärke der Ausbildung der glatten Muskulatur im Endocard nach den Aortenklappen zu. Es ist hier das Gefüge des Endocards im ganzen ein dichteres, während im Verlauf des linken Schenkels nach abwärts nicht nur die Menge glatter Muskulatur im Endocard abnimmt, sondern auch ein auffallend lockeres Bindegewebe die Scheide der besonders gebauten Fasern bildet.

Damit stimmt das makroskopische Verhalten der subendocardialen Blutungen völlig überein. Selbst dann, wenn diese überaus stark sind, reichen sie nicht hinein in die Pars membranacea septi fibrosi, sondern beginnen meist erst an der Grenze von mittlerem und oberem Drittel der Kammerseptumlänge, dieser Ort fällt aber im wesentlichen mit der Stelle zusammen, an welcher sich der linke Schenkel des Systems in mehrere Äste zu teilen pflegt.

Diesen mechanischen Beeinträchtigungen des Bündels folgen Ernährungsstörungen und Degenerationsvorgänge an den Fasern.

Daß nämlich diese Degenerationserscheinungen tatsächlich Folgen der Blutungen sind, das geht unseres Erachtens eindeutig daraus hervor, daß nur die im Bereich der Blutung liegenden Fasern diese Degenerationen zeigen, wobei wir uns zu der Auffassung bekennen, daß weniger die mechanische Laesion durch die ausgetretenen Erythrocyten als die dadurch

gesetzte Zirkulationsstörung an den Fasern zur einfachen Atrophie oder zum vollständigen Untergang führen.

Im Anschluß an diese subendocardialen Blutungen im Diphtherieherzen erwähnen wir eine Beobachtung von Haemorrhagien in dem linken Schenkel des Systems, bei einer anderen Infektionskrankheit, nämlich bei Masern.

Fall 2461.

Organe eines an Masern gestorbenen Kindes (Senckenbergisches Pathologisches Institut, Frankfurt).

Mit bloßem Auge lassen sich nur kleine, fast ebenso breite als lange, unter dem Endocard gelegene Blutungen wahrnehmen, teils an der linken Kammerseptumfläche, teils an der vorderen Circumferenz des linken vorderen Papillarmuskels gelegen.

Mikroskopischer Befund: In den rückläufigen Fasern des linken Schenkels finden sich im Bereich des vorderen Papillarmuskels kleine Haemorrhagien. Diese Fasern sind wenig verfettet, auch die gewöhnliche Kammermuskulatur zeigt dieses Verhalten. In der bindegewebigen Scheide des linken Schenkels in der Mitte seiner Länge sind am Kammerseptum Blutungen zu finden. Die Fasern zeigen albuminöse Trübung, sind zum Teil hyalin. Die eigentliche Kammermuskulatur weist keine Haemorrhagien auf.

Bei all diesen Fällen, in denen es sich eben um Herzen bei Infektionskrankheiten handelt, dürfte, wie schon früher ausgeführt, die Gefäßwandschädigung, wenn auch nicht als einziger ausschlaggebender Faktor, so doch als begünstigend für das Zustandekommen der Blutungen angesehen werden. Eine Gefäßalteration kann dagegen in folgenden Beobachtungen schwerlich in Frage kommen, bei denen ebenfalls im Herzen, gerade an den eingangs genannten Stellen sehr erhebliche Blutungen sich finden.

Fall 2534 (seziert Dr. Berblinger).

8 j. Knabe, Klinische Diagnose: Tuberkulöse Meningitis cerebralis. Hilustuberkulose. Die Obduktion ergibt eine fibrinöse tuberkulöse Leptomeningitis an der Hirnbasis, hochgradigen, akuten entzündlichen Hydrocephalus internus.

An der linken Seite der Kammerscheidewand sind umfangreiche subendocardiale Blutungen zu sehen; sonst zeigt das ganze Herz keine anatomischen Veränderungen.

Mikroskopischer Befund: Während der Bündelstamm frei von Haemorrhagien ist, finden sich solche im linken Schenkel und auch in geringem Umfange in der übrigen Kammermuskulatur. Am Fettpräparat erkennt man, daß der linke Schenkel im Vergleich zur übrigen Muskulatur gerade in seiner unteren Hälfte, dort, wo sich die größten Blutungen finden, auffallend stark verfettet ist. Im Papillarmuskel finden sich nur innerhalb der gewöhnlichen Muskulatur Blutungen.

Obwohl es ja bekannt ist, daß bei der tuberkulösen Meningitis Gefäßveränderungen an den Hirngefäßen vorkommen (die Biber eingehend beschrieben hat), daß es zu einer entzündlichen Infiltration der Intima kommt, an die sich Ruptur der Elastica und Blutung anschließen, so sind derartige Veränderungen an den Herzgefäßen in unserem Falle wenigstens nicht vorhanden. Aus Gefäßveränderungen allein kann also die Entstehung der Blutungen nicht erklärt werden.

Fall J N 1067/14.

Organe eines plötzlich gestorbenen 43 j. Mannes. Verdacht auf Hirnblutung. Sektion in Laasphe: Herr Geh. Med.-Rat Dr. Guder, Dr. Berblinger. Auszug aus dem Obduktionsprotokoll:

An der Convexität beider Hemisphären sind die Gyri verbreitert und abgeplattet, die Sulci schmal. An der Oberfläche der linken Stammganglien findet sich ein r o t e r Erweichungsherd. Im linken Seitenventrikel findet sich ziemlich viel Blut; solches erfüllt auch den dritten Ventrikel, den Aquaeductus Sylvii und den vierten Ventrikel. In der Tiefe der rechten Stammganglien liegen ältere, apoplektische Erweichungscysten.

Die Hirngefäße und Kranzgefäße des Herzens sind starrwandig, ihre Intima enthält gelbe, derbe Stellen.

Histologische Untersuchung: Auch die Gefäße des Bündelstammes lassen eine deutliche Arteriosklerose erkennen; um die Gefäße liegen breite Bindegewebszüge (perivasculäre Fibrose). Blutungen finden sich zwischen den gewöhnlichen Kammerfasern nahe der linken Kammerseptumfläche. In der bindegewebigen Scheide des linken Schenkels und zwischen dessen Fasern liegen recht große Blutungen. Im Bereich der Blutungen zeigen die Fasern hyaline Entartung. In der bindegewebigen Scheidung findet sich eine Anhäufung von polymorphkernigen Leukocyten, Plasmazellen, jungen Bindegewebszellen und Lymphocyten, die zwischen die Fasern des linken Schenkels hineinreichen. Der Papillarmuskel enthält umfangreiche, alte Infarktschwielen, die z. T. noch ein zelliges Granulationsgewebe zeigen, z. T. im Übergang zur bindegewebigen Narbenbildung begriffen sind. Kleinere Extravasate finden sich in den rückläufigen Verzweigungen des linken Schenkels.

Es liegt nahe, hier für das Zustandekommen der Blutungen im Herzmuskel an eine Zerreißung von sklerotischen Arterienästen zu denken; eine Rupturstelle konnte allerdings nicht aufgefunden werden. Zugleich bestand aber hier sicher eine erhebliche intracerebrale Drucksteigerung.

Wir hätten also in dieser zweiten Gruppe zwei Faktoren für das Zustandekommen der Blutungen heranzuziehen; und da nach unseren Erfahrungen trotz starker Arteriosklerose an den Kranzgefäßen und selbst an den Bündelgefäßen, wie ferner bei ausgedehnten, frischen, anämischen Herzmuskelinfarkten Haemorrhagien im Herzmuskel sich nicht finden, so vermuten wir auf Grund von Tierexperimenten, auf die wir später zurück-

kommen werden, daß zwischen der intracerebralen Drucksteigerung und den im Herzmuskel beobachteten Blutungen eine kausale Beziehung besteht. Wie wir später noch eingehender erörtern müssen, kommt nämlich daher eine große Bedeutung der durch die intracerebrale Drucksteigerung bedingten Vagusreizung zu. In der Tat war aber auch kurz vor dem Tode eine auffallende Pulsverlangsamung beobachtet worden, ferner Erbrechen bei leerem Magen, welches ebenfalls als zentral bedingtes, durch Reizung der Nervi vagi entstandenes gedeutet werden dürfte.

Auch in den folgenden Fällen, in denen wir starke subendocardiale Blutungen beobachteten, darf vielleicht an eine gemeinsame Art der Entstehung gedacht werden. Sie boten klinisch sowohl die Zeichen starker intracranieller bez. intracerebraler Drucksteigerung mit den Erscheinungen der Vagusreizung, wie sich auch anatomische Merkmale und Ursachen für eine intracranielle Druckerhöhung aus dem Verhalten des Gehirns, insbesondere der Ventrikel ablesen ließen.

Fall 2555 (seziert Dr. Berblinger).

46 j. Frau. Wegen Tumor cerebri mit starker Hirndrucksteigerung Entlastungstrepanation. — Anatomischer Befund: Umfangreiches z. T. erweichtes Sarkom, der rechten Großhirnhemisphäre. Erweiterung sämtlicher Hirnventrikel. In diesem findet sich noch flüssiges Blut. Postoperative Sinusthrombose (s. longitudinalis superior).

Am Herzen liegen sowohl unter dem Endocard an der linken Kammerseptumfläche wie unter dem Endocard beider linker Papillarmuskel große charakteristisch angeordnete Haemorrhagien. Die histologische Untersuchung ergibt, daß es sich im Bereich des linken Schenkels um recht frische Extravasate handelt, Destruktion der Systemfasern ist nicht sicher nachzuweisen.

Fall 2571 [1]) (seziert Dr. Berblinger).

20 j. Mädchen, Tumor cerebri inoperabel. Klinisch wurde beiderseitige Stauungspapille festgestellt und extreme Bradycardie; auch die weiteren Symptome hochgradiger Hirndrucksteigerung fehlten nicht. — Anatomische Diagnose: Großes diffuses Gliom, unterhalb der rechten Stammganglien. Der Tumor reicht nach hinten bis in den Occipitallappen, nach vorne bis in die Höhe der hinteren Zentralwindung, er erstreckt sich auch in das weiße Marklager rechts, erreicht aber nicht die Cortikalsubstanz. Die Seitenventrikel sind nur wenig erweitert. Der Aquaeductus sylvii und der dritte, weniger der vierte Ventrikel sind stark erweitert. Der Sulcus fossae rhomboideae ist verstrichen. An der mittleren rechten Schädelgrube tritt das Windungsrelief des Schädels besonders stark hervor.

[1]) Abbildung 2 auf Tafel 1.

Am Herzen finden sich extrem starke, subendocardiale Blutungen links am Kammerseptum, und zwar ist wenigstens makroskopisch die Blutung dort am stärksten, wo sich der linke Schenkel in seine Äste zu teilen beginnt. Hier ist auch schon ohne Hilfe des Mikroskopes zweifellos festzustellen, daß es sich um eine Haemorrhagie handelt, denn das Endocard ist nicht nur vorgewölbt, sondern auch fein gekörnt, etwa so, wie das Ventrikelependym bei der Ependymsklerose aussieht. Die Blutung reicht nicht bis an die Herzspitze, sondern nur bis an die Grenze vom unteren und mittleren Drittel der Septumlänge, sie reicht auch weiter nach hinten auf die hintere und seitliche Wand des linken Ventrikels als nach vorne. Stärkere streifenförmige Blutungen finden sich wieder an der Spitze beider Papillarmuskel, aber am vorderen linken sind diese stärker als am hinteren. Auch sind sie an der Spitze intensiver als am Fußteil der Papillarmuskel. In der Kammermuskulatur sind keine Haemorrhagien sichtbar. In dem fibrösen Abschnitt des Kammerseptums ist ebenfalls eine streifenförmige Blutung unter dem Endocard sichtbar. Der rechte Ventrikel zeigt nur zwei kleine Blutungen und zwar dort, wo der intramurale Teil des rechten Schenkels in den unteren subendocardialen Abschnitt übergeht. Im Epicard finden sich an der Hinterfläche des Herzens zwei kleine punktförmige Blutungen.[1])

Fall 2415 (seziert Dr. Berblinger).

9 j. Knabe. Seit zwei Jahren zunehmende Parese an beiden Armen. Klinische Diagnose: Extraduraler Tumor in Höhe des 6.—8. Cervikalsegmentes mit Compression des Rückenmarks in diesem Abschnitte. Die Obduktion bestätigte die Richtigkeit der klinischen Untersuchung: Es fand sich ein extradurales, intravertebrales, solitäres Neurofibrom (cf. Berblinger, Münchener Mediz. Wochenschrift 1914) mit deutlicher taillenförmiger Einschnürung des unteren Halsmarkes an der genannten Stelle. Oberhalb der Compressionsstelle ist der Canalis centralis ziemlich stark erweitert, auch der vierte Ventrikel ist weit, das Relief des Bodens der Rautengrube verstrichen, die im Ventrikel vorhandene Liquormenge recht reichlich.

Am Herzen finden sich mehrere subendocardiale Blutungen an den schon mehrfach genau beschriebenen Orten.

Mikroskopischer Befund: Am Septum ist der linke Schenkel in der Mitte seiner Länge getroffen. Hier sind typische sarkoplasmareiche, fibrillenarme Fasern zu sehen. Zwischen dem ganzen Komplex der Fasern des linken Schenkels wie zwischen den einzelnen Fasern dieses Systemabschnittes selbst, liegen zahlreiche in Form und Farbe wohl erhaltene Erythrocyten. Außerdem finden wir an mehr umschriebener Stelle eine Anhäufung von Lymphocyten und polynucleären Leukozyten, wie sie sonst nirgends im Herzen angetroffen werden. Im Bereich der gewöhnlichen Kammermuskulatur vermissen wir Extravasate. An den Fasern des linken Schenkels ist die

[1]) Die histologische Untersuchung dieses Falles ist nicht vorgenommen worden, weil wegen der Ausbreitung der Blutungen und der prächtigen Farbendifferenz das rite eröffnete Herz sofort nach der von Jores angegebenen Methode behandelt und der Sammlung eingereiht wurde.

Längsstreifung in dem Randteil und in dem fibrillenhaltigen Anteil der sarkoplasmareichen Fasern erkennbar. Nur einzelne Fasern erscheinen streckenweise homogen. Das Endothel des Endocards ist überall in seiner Kontinuität erhalten. Bis an dasselbe reicht bisweilen die Blutung heran. Die gewöhnlichen Kammerfasern zeigen neben einer Ablagerung von braunem Abnutzungspigment um die Kerne eine Einlagerung von mit Sudan färbbaren Körnchen, doch ist deren Menge nicht sehr groß, und sie bilden nur Körnerreihen entsprechend der Querstreifung der Muskelfasern. Die Fasern des linken Schenkels sind im Bereich der Blutung viel stärker verfettet, und die Fettkörner bilden Reihen quer zur Faserachse oder aber sie erfüllen ohne jede bestimmte Anordnung und in recht wechselnder Größe die ganze Faserstrecke. Dort, wo die Fasern am van Gieson-Präparat homogen erscheinen, erweisen sie sich am Sudanpräparat fettfrei. An manchen Fasern ist auch der sarkoplasmareiche, zentrale Abschnitt mit Fettkörnern erfüllt. An diesen wachsartig degenerierten Faserstrecken sind auch am van Gieson-Präparat die Fibrillen der Fasern nicht mehr erkennbar. Da, wo im Bereich der Blutung die Fasern diese Degeneration zeigen, treffen wir eine stärkere lympho- und z. T. leukozytäre Infiltration. Im Bündelstamm findet sich keine Blutung. Die Fasern im Bündelstamm sind viel weniger verfettet wie die des linken Schenkels.

Zusammenfassend läßt sich sagen, daß wir an beiden Faserarten Degenerationsvorgänge, Verfettung oder Homogenisierung beobachten; es unterliegt jedoch keinem Zweifel, daß die umfangreichste Verfettung gerade an denjenigen Faserstrecken zu finden ist, die mitten in den Extravasaten gelegen sind. Ferner sehen wir aber gerade hier alle Grade der Verfettung, was uns in der Annahme, daß dieser regressive Vorgang im Parenchym eine Folge der Haemorrhagie ist, ebenso bestärkt, wie die erwähnte ebenfalls circumscripte, zellige Infiltration. Wir erkennen weiter daraus, daß die Abhängigkeitsbeziehung zwischen Blutung und Faserdegeneration sich auch in solchen Fällen ergibt, in denen nicht wie allenfalls bei den Diphtherieherzen der Einwand gemacht werden kann, beide Erscheinungen seien einander koordinierte Folgen der toxischen Schädigung des Herzmuskels.

Fall 2343 (seziert Dr. Berblinger).

Klinische Diagnose: Wirbelsäulenverletzung. Die Sektion ergibt eine Bandscheibenzerreißung zwischen 3. und 4. Halswirbel mit Wirbelluxation und Quetschung des Halsmarkes. Wie die von Dr. Berblinger weiter durchgeführte Untersuchung zeigt, handelt es sich um eine traumatische Haematomyelie. Erweichte Rückenmarksubstanz ist im ventralen Hinterstrangsfeld und dem medialen Teil der Hinterhörner bis an den Obex und in die Gegend der

Hirnnervenkerne am Boden der Medulla oblongata hinaufgeschoben. Am Herzen finden sich starke subendocardiale Blutungen.

Histologisch wurden Querschnitte durch das Kammerseptum in Höhe der stärksten Blutung untersucht. Überall war das Endocard unverletzt. Auf der Höhe der Trabekel, die hier am Kammerseptum ziemlich stark ausgebildet sind, finden sich umfangreiche Blutungen jeweils im Bereich der vielfach getroffenen Zweige des linken Schenkels. Mitunter finden sich hier noch wohlerhaltene Erythrocyten, andererseits solche, deren Haemoglobin ausgelaugt ist, die als sogenannte Erythrocytenschatten erscheinen. An den Fasern des linken Schenkels, die hier schon den Typus der Purkinjeschen Fasern aufweisen, ist, soweit sie von Extravasaten dicht umgeben sind, eine ganz deutliche Homogenisierung, zum Teil auch ein vakuolärer Zerfall erkennbar. Allenthalben erkennt man im Bindegewebe in der Umgebung der Extravasate eine starke Anhäufung von Leukocyten und Lymphocyten, die auch noch wohlerhaltene Teile von Systemfasergruppen einschließen. Besonderen Wert lege ich darauf, daß überall dort, wo keine Blutungen vorhanden sind, die zellige Infiltration in der bindegewebigen Scheide des linken Schenkels fehlt. Der übrige Herzmuskel ist unverändert, nirgends beobachtet man Blutungen in der gewöhnlichen Muskulatur, sie fehlen auch im rechten Schenkel des Systems. Ein Längsschnitt durch das obere Septum zeigt ebenfalls starke Blutungen im Bereich des ganzen linken Schenkels.

Betrachten wir die vier Fälle zusammen (2555, 2571, 2415, 2343), bei denen das eine Mal ein Druck auf die lebenswichtigen Zentren am Boden der Medulla oblongata ausgeübt wurde, was sich anatomisch aus der Erweiterung der Rautengrube wie ihrer Recessus laterales vermuten läßt, das andere Mal eine Reizung dieser Zentren durch die hoch am Zervikalmark angreifende Kompression nicht auszuschließen war, so wird man zunächst an eine der langdauernden Druckwirkung folgende Lähmung des Respirationszentrums als Todesursache denken.

Bekannt sind ja bei Erstickung durch Lähmung dieses Zentrums die Blutungen auf den serösen Häuten, auf den Pleuren, auf dem Peri- und Epicard, die als die Tardieuschen Erstickungsblutungen bezeichnet werden, für deren Entstehung es aber bis heute noch keine eindeutige genügende Erklärung gibt. Da wir aber nun diese sogenannten Erstickungsblutungen eben nicht nur am Herzen allein lokalisiert, sondern an jenen genannten serösen Häuten finden, so sind wir unter Berücksichtigung der experimentell erzeugten Herzhaemorrhagien zu der Anschauung gelangt, daß das Auftreten der Blutungen in enger Beziehung steht zu einer Reizung des Vagus. Eine

weitere Stütze findet diese Ansicht in Beobachtungen von Berblinger, die er mir überließ, bei denen in der Regel in allen denjenigen Fällen von intracranieller Drucksteigerung, die klinisch durch ausgesprochene Symptome der Vagusreizung gekennzeichnet waren, subendocardiale Blutungen am Herzen sich fanden, während sie meist vermißt wurden, wenn klinische Zeichen einer Vaguswirkung fehlten, letztere also mindestens gering gewesen sein mußte.

Wie wir uns nun das Eintreten der Haemorrhagien im Anschluß an eine Vagusreizung vorstellen sollen, wird am Schlusse dieser Arbeit zusammenhängend zu erörtern sein.

Ebenfalls mit einer intracraniellen Drucksteigerung dürften wohl auch zwei weitere Beobachtungen in Zusammenhang gebracht werden, welche uns subendocardiale Blutungen am Herzen Neugeborener bei Tentoriumzerreißung beobachten ließen. Hier vermißten wir Blutungen an den serösen Häuten, fanden sie nur unter dem Endocard. Wir übersehen aber nicht, daß hier auch eine Erstickung mit im Spiele sein könnte, wobei wir aber wieder hervorheben möchten, daß die mit der Erstickung einhergehende Vagusreizung als ausschlaggebender Faktor nicht unterschätzt werden darf.

Fall 2479 (seziert med. pract. Zum Winkel).

Männl. Zwillingsgeburt. Anatomische Diagnose: Tentoriumzerreißung, subdurales Haematom. Blutungen am Kammerseptum.

Mikroskopischer Befund: In der Kammermuskulatur finden sich kleine Haemorrhagien, jedoch nicht im Septum. Eine stärkere Blutung liegt im Bereich des linken Schenkels, und zwar dehnt sich diese im ganzen Schenkelgebiet aus. Außerdem zeigen weitere Schnitte gleichmäßige Verfettung der Systemfasern.

Fall S. 27. 1914 (seziert med. pract. Zum Winkel).

Männliche Kindesleiche. Tentoriumzerreißung, Haematom in der hinteren Schädelgrube um das Cerebellum, Cephalhaematom über dem Os parietale sinistrum, Blutungen unter dem Endocard des Herzens.

Mikroskopischer Befund: Es finden sich in der Septummuskulatur kleine Extravasate. Ebensolche in der Nähe von Ganglienzellen und Nerven in der Atrioventrikularfurche. Zwischen dem linken Schenkel und der Kammermuskulatur liegt eine kleine Blutung, die jedoch ohne Folge für die Fasern des linken Schenkels geblieben ist. Weiter findet sich eine feine staubförmige Verfettung sowohl der Kammer- wie auch der Systemfasern. Im Bündelstamm zeigen sich ganz kleine Haemorrhagien, desgleichen in der übrigen Kammermuskulatur.

In dieselbe Gruppe dürfte wohl noch ein Fall von Pachymeningitis haemorrhagica eingereiht werden.

Fall 2751 (seziert Dr. Berblinger).

Auszug aus dem Sektionsprotokoll: Pachymeningitis haemorrhagica chronica interna, Thrombose des Sinus longitudinalis, Otitis media suppurativa subacuta. Osteomyelitis des Felsenbeins und des Processus mastoideus, ascendierende Entzündung durch den Meatus auditorius internus, eitrigfibrinöse Leptomeningitis über dem Pons, Chiasma und der ventralen Kleinhirnfläche. Die Meningen des Großhirns sind frei von Exsudat. Akuter eitrigfibrinöser Hydrocephalus internus. Die Stammganglien sind ganz abgeplattet, ihre Begrenzung an der Oberfläche ist nicht mehr deutlich erkennbar. Dritter und vierter Ventrikel zeigen eine akute Ependymitis. Eitrige Leptomeningitis spinalis. Subendocardiale Blutungen am Kammerseptum.

Mikroskopischer Befund: Im Kammerknoten und im Anfangsteil des linken Schenkels finden sich ganz kleine Blutungen. In den Systemfasern ist eine zum Teil feinkörnige Fettablagerung zu sehen. Am Papillarmuskel fehlen Blutungen. Dagegen bestehen solche in der Kammermuskulatur in der Umgebung einer Arterie. Bei allen Blutungen findet sich keine entzündliche Infiltration in der Umgebung. Die gewöhnliche Kammermuskulatur ist kaum verfettet.

Endlich seien noch einige Beobachtungen von subendocardialen Blutungen angeführt in Fällen, in denen die Entstehungsursache der Haemorrhagien nicht ohne weiteres erklärt werden kann, die auch nicht in eine der im vorhergehenden aufgestellten Gruppen eingereiht werden können. Immerhin geben wir in Kürze die Resultate der histologischen Untersuchung wieder, welche uns ebenfalls den von uns behaupteten Zusammenhang zwischen Blutung und Faserzerfall zu beweisen geeignet erscheinen.

Fall 2089.

Obduktionsbefund: Totale Verlegung beider Lungenarterien durch vitale Gerinnsel. Lungenembolie.

Mikroskopischer Befund: Der Herzmuskel zeigt eine starke Fragmentation, vor allem im rechten Ventrikel. Im Bündelstamm keine Blutungen, wohl aber im Bereich des ganzen linken Schenkels. Das histologische Bild gleicht ganz dem bei Halsmarklaesion beschriebenen Fällen, im Bereich der Blutungen finden sich regressive Vorgänge an den Systemfasern.

Fall 2411 (seziert Dr. Berblinger).

Anatomische Diagnose: Hernia cruralis incarcerata, Lungenembolie. Peritonitis serofibrinosa, Enteroanastomose, Thrombose der Schenkelvenen. Subendocardiale Blutungen am linken Kammerseptum. Endocarditis mitralis chronica, fettige Entartung des Herzfleisches. Doppelseitige fibrinöse Pneumonie.

Mikroskopischer Befund: An mehreren praekapillaren Arterien findet sich eine Endasteriitis chronica productiva ohne Kalkablagerung in der Gefäßwand, ferner zahlreiche Infarktschwielen im Herzmuskel. Im Bündelstamm fehlen Blutungen. Im oberen subendocardialen Teil des rechten Schenkels liegt eine frische Infarktschwiele mit Verkalkung der nekrotischen Muskelfasern. Im Anfangsteil des linken Schenkels sind keine Blutungen vorhanden, dagegen zeigt sich zwischen den Fasern des unteren Teiles des Schenkels vom Typus der Purkinjeschen Fasern eine solche, die bis unter das Endocard reicht; die Fasern sind durch die Blutung in einzelne Fragmente zerlegt.

Weiter fanden wir bei einem Fall von Verbrennung Blutungen.

Fall S. 84. 1914 (seziert Dr. Berblinger).

Anatomische Diagnose: Verbrennung zweiten Grades (an mehr als 2/3 der Körperhaut). Zwischen dem Endocard und der gewöhnlichen Muskulatur am hinteren Papillarmuskel liegen kleine Blutungen, ebenso an der linken Fläche des Kammerseptum.

Mikroskopischer Befund: Es finden sich ganz kleine Haemorrhagien und eine auffallende Hyperaemie der Gefäße im linken Schenkel. Aber auch in der Kammermuskulatur sind kleine Blutungen vorhanden. Diese ist ebenfalls auffallend hyperaemisch. Die Erklärung der Blutungen bereitet ziemliche Schwierigkeiten. Zu denken wäre auch hier an eine reflektorische Vagus-erregung durch Reizung sensibler Nerven der Haut. Da wir andererseits wissen, daß der Tod bei Verbrennung durch Lähmung der Respirations- und Gefäßzentren erfolgen kann, so erscheint uns die Annahme nicht absolut fernliegend, daß der schließlichen Lähmung der Zentren eine Reizung vorausgegangen ist.

Ferner käme bei der Verbrennung noch in Betracht, daß bei dem Verbrennungstod Körper gebildet werden, welche krampferregend wirken, wenigstens hat Heyde einen Körper, das Methylguanidin, im Harne an Verbrühung getöteter Tiere nachgewiesen, welches krampferregend wirkt. Ob der Angriffspunkt dieses Methylguanidins ein zentraler ist, können wir der Arbeit von Heyde nicht entnehmen.

Bei zwei Fällen von Lebercirrhose zeigten sich auffallend starke subendocardiale Blutungen.

Fall 809[1]) (Landeshospital Haina).

46j. Mann. Befund an den eingesandten Organen: Atrophische Lebercirrhose, chronische Milzhyperplasie. Hypertrophie des linken Ventrikels. Am Herzen zahlreiche subendocardiale Blutungen.

Mikroskopisches Untersuchungsergebnis: Im oberen Abschnitt des linken Schenkels des Systems beginnen Blutungen, welche den ganzen Schenkel von der Kammermuskulatur abheben. Diese selbst ist frei von Haemorrhagien. Die erwähnten Blutungen sind in weiteren Schnitten außerordentlich stark ausgebildet. Die Blutung erfüllt die ganze lockere, bindegewebige Scheide der Systemfasern; auch hier zeigt sich wieder, daß die gewöhnliche Kammermuskulatur frei von

[1]) Abbildung 1 auf Tafel 1.

Blutungen ist, wie auch der rechte Schenkel. Die Haemorrhagie reicht nach abwärts im ganzen Bereich des linken Schenkels. Hier findet sich außerdem eine Ansammlung von Rundzellen zwischen den Fasern. Sie sind auseinandergedrängt, haben zum Teil ihre Längsstreifung verloren und zeigen gerade an der Stelle größter Zellanhäufung taillenförmige Einschnürungen. Sämtliche Fasern zeigen eine ausgesprochene degenerative Verfettung, und zwar immer dort stärker, wo die Fasern von der Unterlage abgehoben oder durch die Blutung voneinander getrennt sind. In stark verfetteten Fasern sind auch auf größere Entfernungen hin die Kerne nicht mehr nachweisbar. Zwar ist die gewöhnliche Kammermuskulatur auch verfettet, aber wie schon das Übersichtsbild mit schwacher Vergrößerung zeigt, keineswegs so stark wie die in den Haemorrhagien gelegenen Systemfasern. Am Papillarmuskel liegen Erythrocyten der innersten Endocardlage und den rückläufigen Ausstrahlungen des linken Schenkels vom Typus der Purkinjeschen Fasern. Ferner finden sich zellige Infiltrate, Lymphocyten und polynucleaere nicht eosinophile Leukozyten in der bindegewebigen Scheide der Systemverzweigungen. Am van Gieson-Präparat ist eine schollige Zerklüftung der Fasern wahrzunehmen, dabei erscheinen die Faserstücke völlig homogen.[1]) Am mit Sudan gefärbten Schnitt zeigen solche Fasern eine dichte Besetzung mit feinsten Fettkörnchen. Die gewöhnlichen Myocardfasern haben eine starke braune Pigmentierung im perinucleaeren Sarkoplasma. Die Purkinjeschen Fasern sind nicht alle gleichmäßig stark mit Fett beladen, viele sind sogar ganz frei von Fett. Vor allem ist das Fett in solchen Fasern vorhanden, die mitten in einem Extravasat liegen.

Herz J.-N. 191. 1914.

Ergebnis der Sektion: Lebercirrhose, geringe Arteriosklerose der Aorta thoracica, Degeneratio renum parenchymatosa, unter dem Endocard des linken Ventrikels ausgedehnte Blutungen.

Mikroskopischer Befund: Auffallend zunächst ist eine starke Vermehrung des interstitiellen Bindegewebes. In der Kammermuskulatur nahe dem Endocard, aber nicht im Bündel, finden sich Blutungen; um diese ist es zu einer lymphocytären, kleinzelligen Infiltration gekommen. Im Bündelstamm befindet sich eine Schwiele mit Kalkablagerung im hyalinen, neugebildeten Bindegewebe. Auch hier ist das subendocardiale Bindegewebe vermehrt. Teile des linken Schenkels liegen in diesem Bindegewebe, dabei zeigen die Purkinjeschen Fasern keine Längsstreifung. In beiden Faserarten ist eine starke Ablagerung von braunem Pigment vorhanden. Sowohl die Systemfasern wie die durchaus gewöhnlicher Struktur weisen eine starke, jedoch fleckförmige Verfettung auf. Mitunter findet sich eine Atrophie der hochgradig verfetteten Fasern, auch besteht um solche eine stärkere Ansammlung von Lymphocyten, und auch in nächster Umgebung liegen zahlreiche Erythrocyten. Diese zwischen den Fasern und um dieselben drängen diese auseinander. Wie die verfetteten Faserbezirke, liegen auch die Blutungen auffallend nahe dem Endocard, und zwar zum Teil auch direkt in der bindegewebigen Scheide. Die Systemfasern sind häufig hyalin entartet und bisweilen verkalkt. Die Fasern des linken Schenkels sind in dessen

[1]) Abbildung 3 auf Tafel 2.

unterem Abschnitt gar nicht mehr als solche erkennbar, da sie hier durch die Blutungen verdeckt werden. Auf weiteren Schnitten treten die Fasern wieder hervor und zeigen hier keine hochgradige Verfettung. Am Papillarmuskel sind Blutungen zwischen dem Endocard, den gewöhnlichen Muskelfasern und denen vom Typus Purkinje vorhanden. Dazwischen liegen lymphocytäre Infiltrate, jedoch fehlt eine wesentliche Destruktion der Fasern. Im Bereich der Blutungen sind die Fasern hochgradig fettig degeneriert, und zwar ohne Unterschied in der Intensität der Verfettung, je nachdem die Fasern näher oder entfernter von der Blutung liegen.

Für diese beiden letzten Fälle von Blutungen bei Lebercirrhose können wir vorläufig eine Erklärung nicht abgeben. Es ist in Erwägung zu ziehen, daß wir es hier doch vielleicht mit sogenannten dyskrasischen Blutungen zu tun haben. Wir verfügen zur Zeit über zwei Beobachtungen, müssen allerdings hervorheben, daß nach unseren Erfahrungen die dyskrasischen Blutungen nicht nur in der gewöhnlichen Kammermuskulatur in viel größerem Umfange vorkommen, sondern auch wenn sie überhaupt innerhalb des Systems sich ausbreiten, dort eine viel unregelmäßigere, keineswegs an das Atrioventrikularbündel allein sich haltende Ausdehnung finden. Wir versagen uns, hier irgend einen Erklärungsversuch zu geben, um so mehr, als wir weder über die anatomischen Verhältnisse der Nieren, noch der großen Gefäße uns aus eigener Beobachtung ein Urteil bilden konnten.

Ferner beobachteten wir Blutungen im Anfangsteil des linken Schenkels eines durch Ergotinvergiftung gestorbenen Affen, wobei die Blutungen auf das System allein beschränkt waren, und bei einem verendet gefundenen Reh, bei dem die weitere Untersuchung heterotope Knochenbildung mit wohl entwickeltem Knochenmark im Septum fibrosum und in der pars membranacea septi dicht oberhalb des dasselbe durchziehenden Bündelstammes ergab. Dieser Befund wird anderweitig genauer mitgeteilt werden.

Überblicken wir im Zusammenhang die bisher mitgeteilten Befunde, so konnten für die Haemorrhagien bei Infektionskrankheiten Diphtherie-Masern primäre Gefäßwandschädigungen mit konsekutiver Diapedesis oder auch Rhexisblutung als ursächliches Moment wohl in Betracht kommen. Indessen boten sich klinisch doch mancherlei Zeichen, die im Sinne einer Vaguserregung gedeutet werden durften. Eine solche lag in allen Fällen vor, die wir in der zweiten Gruppe von Beobachtungen mit intracranieller bezw. intracerebraler Druckerhöhung zusammengefaßt haben. Es wird uns also nun die Aufgabe gestellt, im folgenden darzulegen, wie man sich die Entstehung der subendocardialen Blutungen im Anschluß an die Vagus-

wirkung auf den Herzmuskel erklären soll. Vorausgeschickt seien dieser Erörterung die Ansichten, welche bisher von verschiedenen Autoren für die Entstehung solcher Blutungen ausgesprochen worden sind.

Zunächst erklärte sich v. Sury dahin, daß die Ursache der subendocardialen Blutungen in einer Zerreißung der Capillaren zu suchen sei, die am uneröffneten Herzen post mortem durch die Totenstarre des Herzmuskels zustande käme. Doch Rost und Franz bestritten diese Annahme, da sie die Blutergüsse am eben eröffneten, noch schlagenden Herzen fanden.

An Hand seiner Beobachtungen an Schlachttieren und auf Grund von Tierversuchen hat dann neuerdings Stoll diese Ansicht von der postmortalen Genese der Blutungen widerlegt, denn öfters sah er an Herzen, die noch schlagend dem eben getöteten Tier entnommen und aufgeschnitten wurden, Ecchymosen im Endocard, dagegen fand er keine Haemorrhagien bei schnell verbluteten Tieren, wenn am Herzen schon die Totenstarre eingetreten war.

Auch wir haben durch zahlreiche Tierversuche feststellen können, daß weder der schnelle Verblutungstod noch die bis zum Tode durchgeführte, ohne Excitation verlaufende Chloroformnarkose das Auftreten von subendocardialen Blutungen zur Folge hat. In Fällen von isolierter Blutung ohne irgend sonstige Veränderungen des Herzfleisches fanden wir, wie oben erwähnt, Destruktion der Fasern und entzündliche Reaktion nur in der Umgebung derjenigen Fasern, die in dem Bereich der Blutung lagen. Gerade diese sekundären Erscheinungen bilden einen sicheren Beweis dafür, daß die Blutungen intra vitam entstanden sind. Aschoff, Puppe, Marx, Rost und Franz suchen die Ursachen in abnormen, krampfhaften Kontraktionen des Herzens. Vor allem vermutet Aschoff, daß die Herzmittel, besonders die Digitalispräparate, durch Verstärkung der Austreibungsphase, durch eine Steigerung und Beschleunigung der „Ventrikelarbeit“ für die Entstehung der subendocardialen Blutungen verantwortlich zu machen sind. Puppe und Marx heben die frustanen Kontraktionen des leerpumpenden Ventrikels, Rost und Franz einen heftigen Todeskampf (Erschießen mit der Behrschen Schlachtpistole, Erdrosseln, Eröffnen der Carotiden)

als ursächlichen Faktor für das Auftreten von subendocardialen Blutungen besonders hervor.

In welcher Weise die Herzmittel wirken, ob direkt am Herzen, ob indirekt am Nervensystem, ob über einen Umweg über das Gefäßsystem, hält Aschoff für unwesentlich. Jedenfalls entstehen nach seiner Ansicht intra vitam durch heftige Kontraktionen Fältelungen des Endocards und dadurch lokale Zirkulationsstörungen.

Daß Herzmittel eine Ursache der Blutungen sind, läßt sich nicht bestreiten, denn unsere folgenden, darauf abzielenden Tierversuche ergaben in einem Fall Blutungen im Herzmuskel, in einem anderen Fall Blutungen in der bindegewebigen Scheide des Reizleitungssystems. Zwar fanden sich diese Blutungen erst bei der mikroskopischen Untersuchung, erreichten keinen nennenswerten Umfang, makroskopisch war an keinem Herzen auch nur die Spur einer Blutung zu sehen. Es wurden aber die Herzmittel stets in einer Dosis verabfolgt, wie sie zu therapeutischen Zwecken beim Menschen niemals Anwendung finden.

Magnus Alsleben erwähnt, daß er bei einem Fall von Pneumonie nach Digitalisgaben Zustände eintreten sah, die typisch sind für Überleitungsstörungen, und diese könnten ja auch durch Blutungen im Bereich des Atrioventrikularbündels ausgelöst worden sein. Ob in diesem Falle von Magnus Alsleben wirklich Blutungen vorhanden gewesen sind, ist nicht zu ermitteln, da der Fall nicht zur Sektion kam. Von den Versuchen mit Herzmitteln seien hier nur einige in Kürze angeführt:

Versuchsreihe I mit Cardiotonin.

2½ kg schweres Kaninchen.

5. IV. 13. In die linke Ohrvene 0,5 ccm Cardiotonin.

6. IV. 14. An der Injektionsstelle ein Haematom, wiederum 0,5 ccm intravenös.

7. IV. 14. 0,5 ccm in die rechte Ohrvene injiziert.

8. IV. 14. 0,5 ccm in die rechte Ohrvene injiziert.

Vom 9.—14. IV. werden im ganzen noch 2,5 ccm injiziert.

15. IV. mittags erfolgt der Tod des Tieres, makroskopisch sind keine Blutungen unter dem Endocard wahrzunehmen. — Mikroskopischer Befund: In allen Schnitten sind kleine Blutungen im Herzmuskel zu sehen. In den Schnitten, die Teile des Bündelstammes zeigen, finden sich keine Blutungen. In der bindegewebigen Scheide des linken Schenkels hinter dem-

selben liegt eine Blutung. Die extravasierten Erythrocyten liegen in der Umgebung eines Gefäßes. In der Peripherie der Blutung liegen einige polynucleaere Leukocyten. Verfettung der Fasern fehlt.

Versuchsreihe II mit Helleborein.

Kaninchen weißgrau, 1½ kg schwer.

7. IV. 14. In linke Ohrvene werden 2 ccm einer 0,01 % Helleborein-Lösung injiziert.

8. IV. 14. Intravenös in rechte Ohrvene 2 ccm.

9. u. 10. IV. 14. Subkutan in Rückenhaut.

12. IV. 14. Subkutan 0,2 ccm 0,005 cm injiziert.

14. IV. 14. 1 ccm 0,0005 injiziert.

15. IV. 14. 0,5 ccm 0,005.

16. IV. 14. 0,5 ccm 0,005.

17. IV. 14 bis 21. IV. 14. Täglich ½ ccm 0,005 injiziert.

23. IV. 14. In Äthernarkose wurde das Herz herausgeschnitten, makroskopisch fanden sich keine Blutungen. Auch das mikroskopische Untersuchungsergebnis ist völlig negativ. Es liegen keinerlei anatomisch nachweisbare Veränderungen am Herzen vor.

Versuchsserie III mit Campher.

Meerschweinchen, weißbraun.

9. IV. 14. Subkutan wurde in die Bauchhaut 1 ccm einer 0,142 prozentigen sterilen Lösung von Campher in Ringerscher Flüssigkeit injiziert.

10. IV. 14. Subkutan 1,0 ccm injiziert.

12.—22. IV. 14. Täglich 2 ccm Rücken- oder Bauchhaut injiziert.

23. IV. 14. In Äthernarkose wurde das Herz herausgeschnitten, makroskopisch waren keine Blutungen zu sehen. — Mikroskopischer Befund: Es fällt eine starke Füllung der subendocardialen Gefäße des linken Schenkels auf. In der Abgangsstelle des linken Schenkels vom Bündelstamm sind keine Haemorrhagien. Unter dem Endocard rechts am Kammerseptum ist eine ziemlich lang sich ausdehnende Haemorrhagie, die sich vornehmlich an die Bindegewebslage unter dem Endocard ohne bestimmte Lokalisation zu dem spezifischen Muskelsystem des Herzens hält.

Aus diesen Fällen ergibt sich aber, daß Aschoffs Bedenken gegen die intravenöse Injektion der Herzmittel wohl begründet sind.

Wir können jedoch einen Fall von Diphtherie anführen, bei dem Kampfer in Form von Oleum camphorat so kurz vor dem Todeseintritt gegeben wurde, daß eine Resorption des Kampfers und eine Kampferwirkung gar nicht mehr erfolgen konnte, und doch fanden sich Blutungen. Allerdings erhielt das Kind Injektionen von Diphtherieheilserum; doch wissen wir ja durch die Untersuchungen Bürgers, daß durch das Serum keinerlei

anatomische Veränderungen am Herzmuskel hervorgerufen werden, es liegt deshalb auch kein Anlaß vor, in dem besagten Fall die Blutungen im Myocard mit der Seruminjektion in Zusammenhang zu bringen.

Für alle in Gruppe II zusammengefaßten Beobachtungen von subendocardialen Blutungen kommen hinsichtlich der Entstehung von Haemorrhagien Herzmittel nicht in Betracht.

Stoll gibt an, in Fällen mit subendocardialen Ecchymosen könnten, selbst wenn heftige Kontraktionen des Herzmuskels vorangegangen sein sollten, letztere nicht durch Gefäßzerreißung zur Blutung führen. Dieser Ansicht von Stoll müssen wir uns auf Grund der von uns untersuchten Herzen anschließen. Nur in einem Falle sahen wir die Ruptur einer präkapillaren Arterie. Heftige Muskelkrämpfe sollen nach den Mitteilungen von Rost und Franz das Zustandekommen der subendocardialen Blutungen begünstigen. Stoll gibt an, daß zwischen den Muskelkrämpfen und der Stärke solcher Blutungen keinerlei hinreichend konstante, und deshalb einen Zusammenhang beweisende Beziehungen beständen.

Bekannt sind ja seit langer Zeit multiple Ecchymosen beim Erstickungstode. Nach Marx finden sich subpericardiale und subpleurale Ecchymosen jedesmal dann, wenn der Tod durch primären Atemstillstand erfolgt.

Daß bei Vergiftungen, bei denen wir anatomische Veränderungen des Herzmuskels und Schädigung der Gefäße sehen, Blutungen auftreten, darauf soll hier nicht näher eingegangen werden, da eben unter solchen Umständen nicht nur am Endocard allein, sondern auch am Epicard und vor allem an anderen Organen Blutungen gefunden werden. Sie gehören unter die Gruppe der toxischen Blutungen, hervorgerufen durch Gefäßwandschädigungen. So deutet auch v. Leyden die von ihm in Diphtherieherzen häufig gefundenen Blutextravasate als Folgen einer akuten, interstitiellen proliferierenden Entzündung und einer begleitenden Gefäßalteration.

Haben auch Ebstein und Kionka bei den meisten ihrer Versuchstiere den Tod durch Verbluten herbeigeführt, so daß die gefundenen subendocardialen Blutungen dem Verblutungstod zugeschrieben werden könnten, so erwähnen sie doch einige

Vergiftungsversuche an Kaninchen, die eben nur durch das Natrium sulforosum zum exitus gebracht worden sind und doch subendocardiale Blutungen zeigen.

In ähnlicher Weise müssen subendocardiale Blutungen bei Infektionskrankheiten gedeutet werden, wie sie von einer Reihe von Autoren, wie Mönckeberg, Sternberg, Löw und anderen beschrieben worden sind.

Nach Löw soll ein begünstigendes Moment für die Blutungen die große Anzahl der Gefäße im Bündel sein, ihre auffallende Weite und ihre stets große Blutfüllung. Infolge eben dieses Gefäßreichtums mache sich jede Schädlichkeit hier eher geltend als dort, wo die Gefäße nicht so gehäuft lägen. Auch das isolierte Vorkommen von Blutungen im Bündel ohne Extravasate im Herzmuskel erklärt sich nach Löw durch die besondere Gefäßanordnung.

Auch Sternberg sagt: „Mit dem Gefäßreichtum hängt offenbar die Neigung zu Blutungen zusammen," und an anderer Stelle: „Es finden sich hier zwar in solchen Fällen Blutungen, in welchen sie im übrigen Herzen anscheinend fehlen, doch hängt dies offenbar mit der reichlichen Gefäßversorgung dieses Herzabschnittes durch dünnwandige Gefäße zusammen, infolgedessen treten hier bei jenen Prozessen, die mit einer Schädigung der Gefäßwand einhergehen, leicht Blutungen auf."

Demgegenüber möchten wir hervorheben, daß wir unter den 33 Diphtherie-Herzen wohl Blutungen allein im Bereich des Bündels fanden, andererseits aber auch zum Teil nicht unerhebliche Blutextravasate allein im Herzmuskel, während das ganze Atrioventrikularsystem absolut frei von Blutungen sich erwies. Und da wir, wie eingangs erwähnt, bei unserm gesamten Material, von einigen wenigen Fällen abgesehen, sowohl die Kammermuskulatur, deren Elemente die gewöhnliche Struktur besitzen, wie die specifisch gebauten Muskelsysteme in gleichem Umfange einer histologischen Untersuchung unterzogen haben, so kann für unsere Auffassung der Einwand Sternbergs, daß meist „die gewöhnliche Kammermuskulatur nicht in der nötigen Weise untersucht werde", nicht gelten.

Stoll bringt nun in die Frage nach der Genese der Blutungen einen neuen Gesichtspunkt, indem er der Erweiterung der Kapillaren und damit einem Vordringen der arteriellen Blut-

welle mit arteriellem Druck die Schuld beimißt. Derartige Erweiterungen der Gefäße treten ein bei der Verengerung der peripheren Gefäßgebiete. Aber nur in den Gefäßen des Bündels und nicht in denen des Herzmuskels kommt es zu Extravasaten, weil nach Stoll die Gefäße im Bündel nicht nach allen Seiten so gleichmäßig von Muskulatur umgeben und geschützt werden, wie die in den übrigen Herzteilen.

Diese Erklärung paßt sich ziemlich der Ansicht von Aschoff an, nur mit dem Unterschied, daß nach Aschoff durch abnorme Herzmuskelkontraktionen die Gefäße verschoben und die des Bündels dadurch zerrissen werden, weil sie nicht nach allen Seiten geschützt sind.

Stoll gibt andererseits selbst zu, daß er in Fällen, mit und ohne Blutungen, einen wesentlichen Unterschied in der Gefäßfüllung nicht hat feststellen können.

Nach Romberg führt eine Vasomotorenlähmung bei der Diphtherie erst auf dem Wege einer insuffizienten Blutversorgung zur Schädigung des Herzmuskels. Dagegen hat v. Steyskal zeigen können, daß auch bei der Diphtherie die Herzschädigung unabhängig von der Vasomotorenlähmung zustande kommt.

Rothberger wie Berblinger haben nun hervorgehoben, daß Blutungen im Reizleitungssystem regelmäßig nach stärkeren Vagusreizungen auftreten. Berblinger fand subendocardiale Blutungen bei Hunden, deren Halsvagus elektrisch gereizt worden war, manchmal auch nach einfacher einseitiger Durchschneidung der Nerven. Ich habe diese Versuche wiederholt, fand jedoch nicht an allen Fällen subendocardiale Blutungen. Da diese Versuche noch nicht beendet sind, soll vorläufig ein abschließendes Urteil darüber nicht abgegeben werden, und es wird noch von anderer Seite darüber berichtet werden.[1]) Stoll erhielt bei Vagusreizungen diese Blutungen nicht.

Unsere Versuchsanordnung war derart, daß wir den Vagus einseitig reizten, nach vorhergehender Durchschneidung des

[1]) Haberlandt hat jüngst gezeigt, daß kombinierte Vagus-Akzeleransreizung das Auftreten von Herzflimmern begünstigt, daß sich aber das Flimmerphaenom als „Ausdruck der Interferenz zahlreicher, dissoziierter extrasystolischer Kontraktionen der einzelnen Muskelbündel“ auffassen läßt.

anderen, wobei wir das Auftreten der Blutungen vermißten; ferner, daß wir den rechten Vagus discidierten und sein zentrales Ende mit mittelstarken, faradischen Strömen reizten. Bei dieser Versuchsanordnung konnten wir Blutungen häufig beobachten. Bisweilen genügte aber auch schon der mit der einseitigen Vagusdurchschneidung verbundene mechanische Reiz, auf dem Wege des erhaltenen Vagus zentrifugal zur Verlangsamung der Herzschläge und zum Auftreten von Blutungen zu führen. Ferner erzeugten wir eine schwächere, aber anhaltende Reizung des Halsvagus durch Bestreichen mit Argentum nitricum. Regelmäßig wurde auch die positive Vaguswirkung, nämlich die Schlagfolgeverlangsamung des Herzens, festgestellt. Nach der Ätzung mit Argentum nitricum konnte nach Tötung des Tieres acht Tage später eine ganz deutliche Degeneration im Nervus vagus beobachtet werden. Wir legten den Vagus zu diesen Reizversuchen am Hals, und zwar in seinem unteren Abschnitt, dicht vor der Apertur, frei.

Es ist zu bedenken, daß bei einseitiger Vagusreizung der negative Ausfall des Versuches schon durch ein Ausbleiben der Vaguswirkung erklärt werden kann, da wir wissen (Cyon), daß die Vagi oft verschieden stark wirken, insbesondere der linke oft schwächer als der rechte. Unsere Resultate waren dann positiv, wenn wir die doppelseitige Reizung vornahmen.

Was zunächst die Beobachtungen von intracranieller bezw. intracerebraler Drucksteigerung betrifft, bei denen wir eben subendocardiale Blutungen im Reizleitungssystem fanden, so sahen wir anatomisch meist eine Erweiterung des vierten Ventrikels und seiner Recessus laterales, sowie eine Abflachung des Bodens der Rautengrube. Wir halten uns wohl für berechtigt, in diesem anatomischen Befund den Ausdruck eines intra vitam bestandenen Hirndruckes zu erblicken.

L. R. Müller betont, daß das Herzhemmungszentrum, welches er in den dorsalen Vaguskern verlegt, besonders durch die Druckerhöhung des Liquor cerebrospinalis im vierten Ventrikel erregt wird. Da nun einerseits, wie wir erwähnt haben, diejenigen Fälle, welche klinisch eben mit den Zeichen deutlicher Vaguserregung einhergehen, am Herzen subendocardiale Blutungen aufweisen, wir andererseits in unseren Tier-

versuchen durch dieselben auslösenden Momente Blutungen auftreten sahen, so halten wir unsere Annahme eines Zusammenhanges zwischen Vaguserregung und Blutungen innerhalb des Atrioventrikularbündels für berechtigt.

Freilich ist es ja schwierig, eine Erklärung abzugeben, auf welchem Wege die Vagusreizung zu den Blutungen führen soll, insofern als ja die Kranzgefäße und ihre Verzweigungen vom Sympathicus aus innerviert werden. Die Blutungen können also nicht einfach erklärt werden durch Reizung gefäßerweiternder Nerven mit den Folgen dauernder Gefäßdilatation.

Es ist nun andererseits bekannt, daß bei Vagusreizung zunächst eine verlangsamte Schlagfolge des Herzens und dann stärkere Kontraktionen am Herzen eintreten. Weiter ist auffallend, daß am Vorhofsendocard überall Blutungen fehlen, daß sie nur auf den Kammerteil des Atrioventrikularbündels beschränkt sind, daß sie besonders häufig allein im Bereich der beiden Schenkel des Systems und ihrer Endausbreitungen gelegen sind. Berücksichtigt man nun, daß der normale Kontraktionsablauf vom Papillarmuskel zur Herzspitze, von dort zur Herzbasis geht, so könnte man daran denken, daß bei abnorm starker und langer Kontraktion des Spitzenteils der Ventrikel für die außerhalb des kontrahierten Herzabschnittes gelegenen Systemabschnitte die Bedingungen zur Stauung in den kleinen Venen mit folgender Stauungsblutung gegeben waren. Für die Diapedese der Erythrocyten aus den Kapillaren muß endlich eine Stase innerhalb der Kapillarbahn angenommen werden.

Ferner wissen wir durch Hering und Rihl, daß Vagusreizung sich allein am Ventrikel im Sinne einer Schlagfolge-Verlangsamung bemerkbar machen kann. Aschoff wendet nun ein, daß nicht die Vagusreizung als solche die Blutungen auslösen könnte, sondern die nach Abklingen der Reizung auftretenden, abnormen und heftigen Kontraktionen zur Gefäßruptur und somit zur Blutung führen. Von Cyon gibt freilich an, daß die Vaguswirkung als solche allein die Stärke der Ventrikel-Zusammenziehung erheblich vermehren kann. Da wir nun, wie früher auseinandergesetzt, Gefäßzerreißung nur einmal in unseren Fällen nachweisen konnten, so sehen wir in den abnormen und verstärkten Kontraktionen des Ventrikels, mögen sie nun nach von Cyon direkte Ursache

der Vaguswirkung sein, oder auch, wie Aschoff es betrachtet, erst nach Abklingen der Vaguswirkung auftreten, die Bedingungen für eine lokale Stauung in gewissen Abschnitten der Bündelgefäße mit anschließender Diapedesis-Blutung.

Eine weitere Frage bliebe die, ob wir es nicht mit sogenannten neurotischen Blutungen zu tun haben. Eine Vasodilatatorenerregung führt zur extremen Füllung der Gefäße, diese werden weit, nachgiebig, schließlich undicht, und es folgt die Haemorrhagie. Da aber die subendocardialen Blutungen stets an Prädilektionsstellen auftreten, muß doch daran gedacht werden, daß noch ein weiteres Moment mitspielt, nämlich die Wirkung der Vagusherzfasern, die ja zu dem Atrioventrikularbündel sicher in enger Beziehung stehen. Die der Vagusreizung folgende abnorme Kontraktion könnte dann, wie oben ausgeführt, auch die Anordnung der Blutungen bestimmen.

Erwähnen möchte ich noch, daß wir in vier Fällen auch Blutungen in der Magenschleimhaut feststellen konnten, welche ebenfalls nach Vagusreizung häufig beobachtet werden (Rößle).

Die Bedeutung der subendocardialen Blutungen liegt auf Grund unserer Untersuchungsergebnisse darin, daß sich an die Haemorrhagien ein Untergang von Reizleitungsfasern anschließen kann. Die Funktion der Reizleitung innerhalb des Systems wird durch die Blutungen sicher beeinträchtigt, sie kann sogar völlig aufgehoben werden, wenn sich die Haemorrhagien in einem großen Teil des Schenkels, oder in dem ganzen Bündelstamm ausdehnen. Weiter aber fanden wir die Blutungen mit Vorliebe im Atrioventrikularbündel lokalisiert, welches Orte hoher Automatie des Herzens umfaßt. Sind nun Blutungen im Atrioventrikularknoten und im Schenkelgebiet bezw. den Endausbreitungen, so wie wir das beschrieben haben, gleichzeitig vorhanden, so leidet also nicht nur die Reizleitung, sondern es kommt auch zu einer Schädigung der Automatie.

Wenn aber diese beiden Hauptfunktionen des Systems beeinträchtigt sind, so kann leicht ein Versagen des Herzens eintreten, da eben, wie das Mönckeberg nachdrücklich betont, unter solchen Umständen „die Arbeitskraft des gesamten Herzens wesentlich herabgesetzt wird“.

Schließlich dürften die subendocardialen Blutungen auch weiter eine gewisse Beachtung verdienen, weil sie nach der oben erörterten Auffassung unter Umständen bei der Sektion einen Hinweis abgeben für eine intra vitam vorhanden gewesene stärkere Vagusreizung.

Die Resultate der Arbeit können in folgende Schlußsätze zusammengefaßt werden.

1. Die subendocardialen Blutungen müssen unbedingt als intra vitam entstanden betrachtet werden.
2. Die sogenannten dyskrasischen Blutungen im Endocard unterscheiden sich von den durch uns untersuchten, auf Vaguserregung zurückgeführten, durch ihre Ausbreitung im Herzen. Jene sind im Endocard wie in der Muskulatur von Vorhöfen und Kammern zu finden, diese dagegen bevorzugen auffallend das Atrioventrikularbündel, insbesondere dessen linken Schenkel.
3. Die von uns untersuchten Haemorrhagien im Herzen sind im Gegensatz zu den Erstickungsblutungen vornehmlich im Endocard, und zwar dort im Bereich des Reizleitungssystems, lokalisiert, während die Erstickungsblutungen gerade im Epicard und zugleich in den Pleuren angetroffen werden. Die untersuchten Diphtherieherzen betrafen mit einer Ausnahme nur Fälle, bei denen eine Erstickung durch totale Verlegung der Luftwege auszuschließen war.
4. Im Tierversuch können nach Vagusreizung subendocardiale Blutungen innerhalb des Bündels erzeugt werden. Die Haemorrhagien im Herzendocard sind also wahrscheinlich als Folgen einer Vaguswirkung zu betrachten. Eine solche hat sich in vielen unserer Fälle, abgesehen von den klinischen Beobachtungen, auch aus dem einheitlichen anatomischen Verhalten wahrscheinlich machen lassen. Ob die Vaguserregung als solche, oder, was mehr für sich hat, die ihr folgenden abnormen und starken Herzkontraktionen die Blutung bedingen, konnte noch nicht sicher entschieden werden.

Nachtrag bei der Korrektur: Nach Abschluß der Arbeit bekamen wir noch Kenntnis von einer Mitteilung Ribberts über Blutungen im Atrioventrikularbündel. Auch Ribbert betont, daß die Blutungen allein auf das Reizleitungssystem beschränkt, subendocardial unterhalb der Aortenklappen angetroffen werden, jedoch vertritt Ribbert die Ansicht, daß die Blutungen nicht zur Faserdegeneration führen. Moleculärer und scholliger Zerfall von Muskelfasern fänden sich auch ohne gleichzeitige Blutungen. Demgegenüber müssen wir hervorheben, daß letzteres natürlich vorkommt, daß wir aber den Nachweis erbracht zu haben glauben, daß der Untergang der Systemfasern eine Folge der Extravasate ist, weil wir gerade die im Bereich der Blutungen gelegenen Faserstrecken am stärksten degeneriert fanden, oder sogar ausschließlich hier die erwähnten Degenerationsvorgänge sahen, während die übrigen System-Abschnitte, wie der übrige Herzmuskel sich anatomisch als unverändert erwiesen. Dabei bedienten wir uns öfters auch der von Ribbert zum Nachweis wachsartig degenerierter Fasern als besonders geeignet empfohlenen Zenckerschen Fixierungsflüssigkeit mit nachfolgender Weigert-van-Gieson-Färbung.

Literatur.

Amenomya: Arbeit aus dem pathologischen Institut Berlin. Über das Atrioventrikularbündel bei Diphtherie. Virchow, Arch. 202, 1910.

Aschoff: Referat über Herzstörungen. Verhandlungen d. patholog. Ges. zu Erlangen 1910.

Aschoff: Zur Frage der subendocardialen Blutungen. Virchow, Archiv Bd. 213, 1913.

Aschoff: Über die neueren anatomischen Befunde am Herzen und ihre Beziehung zur Herzpathologie. Med. Klin. Nr. 8, 1909.

Aschoff u. Tawara: Die heutige Lehre von den pathologisch-anatomischen Grundlagen der Herzschwäche. Jena 1906, Gust. Fischer.

Berblinger: Herzveränderungen bei Diphtherie. Münchener Medizinische Wochenschr. Nr. 1, 1913.

Berblinger: Das Glykogen im menschlichen Herzen. Anat. und Zieglers Beiträge 1912.

Bürger: Über Herzfleischveränderungen bei Diphtherie. Dissertation Würzburg 1911.

v. Cyon: Die Herznerven. Berlin 1907, Springer.

Eppinger: Die toxische Myolyse des Herzens bei Diphtheritis. Deutsche Med. Wochenschr. Nr. 15, 1903.

Hermkes: Herzlähmung nach Diphtherie. Dissertation. Bonn 1897.

Heyde: Über den Verbrennungstod und seine Beziehungen zum anaphylaktischen Shock. Sep.-Abdruck aus dem Zentralblatt für Physiologie. Bd. XXV, Nr. 12.

Rodow, Josef: Die Wirkung des Phosphors auf die Herzmuskulatur. Dissertation. Berlin 1912.

Kionka u. Ebstein: Über chronische Sulfitvergiftung. Sep.-Abdruck aus der Zeitschrift für Hygiene und Infektionskrankheiten. Bd. 41, 1902.

E. v. Leyden: Über die Herzaffektion bei der Diphtherie. Zeitschr. für klin. Mediz. S. 334. 1884.

Löw: Beiträge zur Pathologie des Atrioventrikularbündels. Zieglers Beiträge zur path. Anatomie. 1910.

Magnus-Alsleben: Zur Kenntnis der vorübergehenden Überleitungsstörungen des Herzens. Zeitschr. für klin. Med. Bd. 64, 1910.

Marx: Beiträge zum Verblutungstod. Bericht in der Zeitschrift für Mediz.-Beamte 1904.

Marx: Zur Lehre von Erstickungsblutungen. Berliner klinische Wochenschr. S. 24, 1913.

Mönckeberg: Untersuchungen über das Atrioventrikularbündel im menschlichen Herzen. Jena 1908.

Mönckeberg: Über die Beziehungen der Herzschwäche und des plötzlichen Herztodes zu Erkrankungen des Atrioventrikularbündels. Lubarsch-Ostertag Ergebnisse II, 1912.

Mönckeberg: Pathologische Befunde im Atrioventrikularsystem des Herzens und ihre Bedeutung. Deutsche Mediz. Wochenschrift Nr. 8. 1912.

Müller, L. R.: Beiträge zur Anatomie, Histologie und Physiologie des Nervus Vagus, zugleich ein Beitrag zur Neurologie des Herzens, der Bronchien und des Magens. Deutsches Archiv für klinische Medizin. Bd. 1901. 1911.

Oertel: Die Pathogenese der Diphtherie. 1887.

Orth: Lehrbuch der pathologischen Anatomie. S. 163.

Ribbert: Über Blutungen im Atrioventrikularbündel. Mediz. Klinik Nr. 29. 1914. (Niederrheinische Gesellschaft für Natur- und Heilkunde.)

Riehl: Hochgradige Vorhofstachysystolie mit Überleitungsstörungen und elektiver Vaguswirkung. Zeitschrift für experimentelle Pathologie und Therapie. Bd. 9, 1911.

Rohmer: Neuere Untersuchungen über Diphtherieherztod. Jahrb. d. Kinderheilkunde 1912. Bd. 76, Heft 4.

Romberg: Über die Erkrankung des Herzmuskels bei Typhus abdominalis, Scharlach und Diphtherie. Arbeiten aus der Med. Klinik zu Leipzig 1893, S. 96.

Rothberger: Referat. Verhandlungen der Deutschen Patholog. Ges. zu Erlangen 1910, S. 113.

Schemm: Über die Veränderungen der Herzmuskulatur bei der Diphtherie. Virchow Arch. Bd. 122, 1890.

Sternberg: Beiträge zur Pathologie des Atrioventrikularbündels. Verhandlungen der Deutschen Patholog. Gesellschaft zu Erlangen 1910.

v. Steyskal: Klinisch-experimentelle Untersuchungen über den Herztod infolge von Diphtherietoxin. Zeitschr. für klin. Medizin. Bd. 44, 1902 und Bd. 51, 1904.

Stoll: Zur Frage der subendocardialen Ecchymosen beim Verblutungstod. Vierteljahrsschrift für gerichtl. Medizin und öffentl. Sanitätswesen. 1914. Bd. 47, 1. Heft.

Takehiko Tanaka: Arbeit aus dem pathologischen Institut Göttingen. Über Veränderungen der Herzmuskulatur, vor allem des Atrioventrikularbündels bei Diphtherie. Virchows Arch. 207, 1912.

Tawara: Arbeit aus dem pathologischen Institut Marburg. Das Reizleitungssystem des Säugetierherzens. Jena 1906, Fischer.

Haberlandt: Das Herzflimmern. Seine Entstehung und Beziehung zu den Herznerven. Jena 1914.

Erklärung zu den Abbildungen.

Figur 1. Fall 809. Subendocardiale Blutungen bei atrophischer Lebercirrhose. Starke Blutung im linken Schenkel des Reizleitungssystems an der Teilungsstelle des Schenkels in seine Äste, subendocardiale Blutung an der Basis des vorderen linken Papillarmuskels.

Figur 2. Fall 2571. Außerordentlich starke subendocardiale Blutungen an der ganzen linken Fläche des Kammerseptums bei diffusem Glioma cerebri. Klinisch: extreme Hirndrucksteigerung.

Figur 3. Fall 809. Mikroskopisches Bild der in Figur 1 am Papillarmuskel sichtbaren Blutung.

Längsschnitt: Die wohlerhaltenen Erythrocyten ×× liegen in der innersten Bindegewebsschicht des Endocards vor den Endausbreitungen des linken Schenkels ×. Diese Systemfasern zeigen einen scholligen Zerfall und teilweise Homogenisierung. Bindegewebige Scheide der Endausbreitung auffallend zellreich ×××. Leitz: Obj. 6, Oc. 1.

Figur 4. Fall 738. Umfangreiche subendocardiale Blutungen am Kammerseptum bei Diphtherie.

Querschnitt durch das Septum ventriculorum; gezeichnet ist nur ein Trabekel. Die umfangreiche Haemorrhagie × hebt einen Zweig des linken Schenkels ×× ganz von der übrigen Kammermuskulatur ab; reicht zum Teil bis an das Endothel des Endocards. Die Systemfasern sind stellenweise völlig hyalin entartet ×××. Leitz: Obj. 6, Oc. 1.

Figur 1

Figur 2

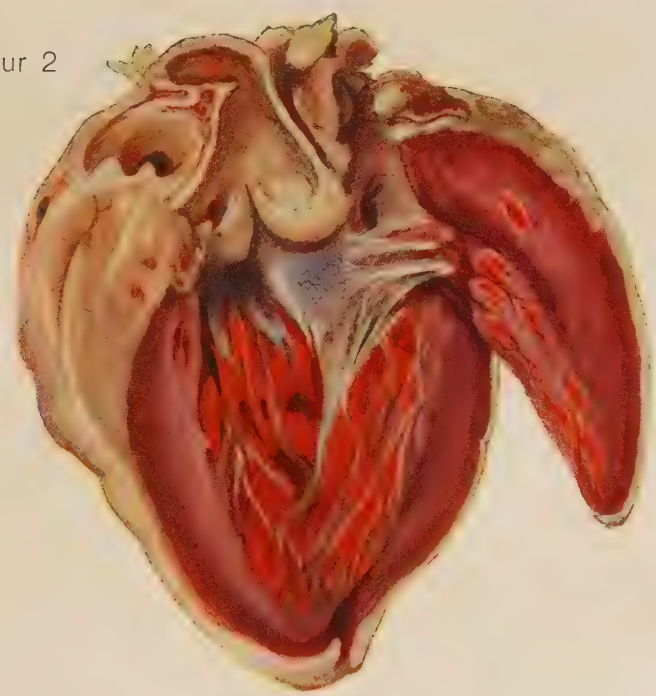

Figur 3

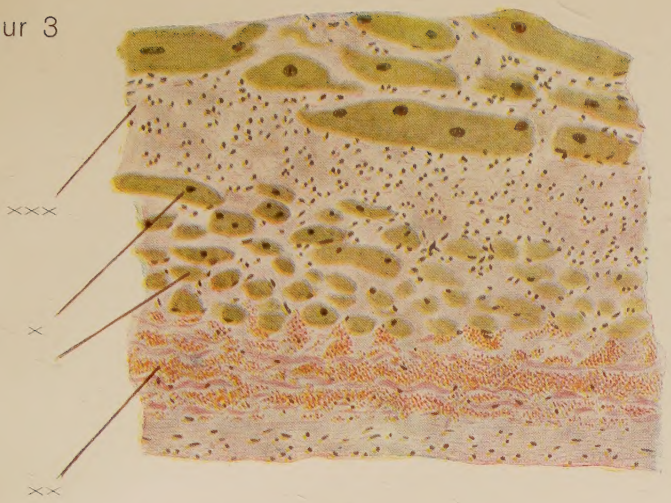

Figur 4

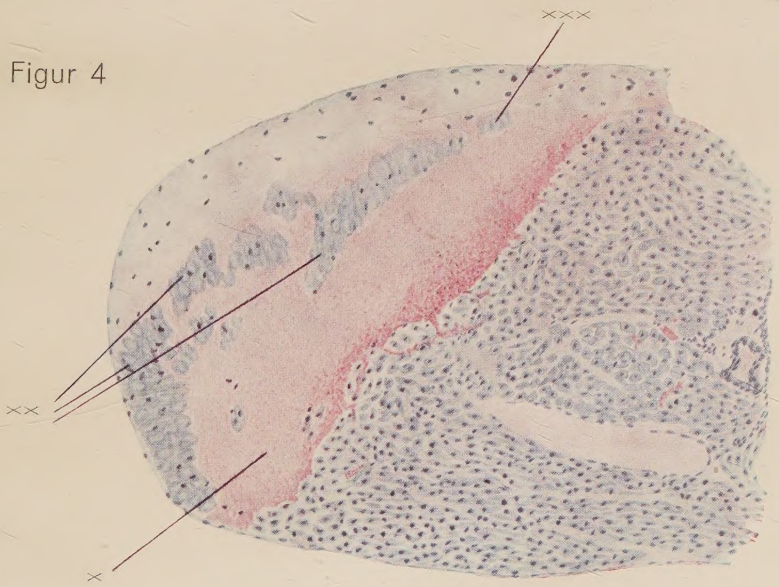

Lebenslauf.

Am 2. November 1887 wurde ich, Karl Zum Winkel, zu Hamborn im Rheinland geboren, wo mein Vater praktischer Arzt war. Meine Eltern verlor ich früh, 1893 meinen Vater, 1897 meine Mutter. Meine Erziehung übernahmen ein Bruder und eine Schwester meiner Mutter in Gütersloh, dem Geburtsort meiner Eltern. 1893—1897 besuchte ich dort die Volksschule, 1897—1906 das dortige humanistische Gymnasium. Nach bestandener Reifeprüfung trat ich 1906 als Seekadett in die kaiserliche Marine ein, wurde 1907 zum Fähnrich befördert und bestand 1908 das Offiziersexamen. Da ich jedoch diesem Berufe nicht das notwendige Interesse abgewinnen konnte, erbat ich meinen Abschied und studierte Medizin, und zwar 1908—1909 in München, 1909—1910 in Münster, 1910 in Berlin und 1911—1913 in Marburg. Am 22. Oktober 1910 bestand ich in Münster das Physikum, am 21. Dezember 1913 in Marburg das Staatsexamen.

Meine akademischen Lehrer waren die Herren Professoren: Rückert, v. Röntgen, v. Bayer, Hertwig, Göbel, Muthmann, Ballowitz, Brodersen, Stempell, Rosemann, Salkowski, Correns, Hildebrandt, Bier, Klapp, Flügge, Kayserling, Michaelis, Sonnenberg, Friedrich, Kraus, Bach, König, Matthes, Bruns, Bielschowski, Zangemeister, Rieländer, Esch, v. Behring, Bonhoff, Jores, Schmidt, Ostmann, Tuczek, Jahrmärker.

Als Medizinalpraktikant war ich am pathologischen Institut der Universität Marburg unter Herrn Professor Dr. Jores tätig. Es ist mir eine angenehme Pflicht, meinem hochverehrten Lehrer, Herrn Professor Dr. Jores, auch an dieser Stelle meinen ergebensten Dank dafür auszusprechen, daß ich in seinem Institut die Arbeit habe ausführen und die Versuche habe vornehmen dürfen. Die Arbeit habe ich auf Anregung von Herrn Privatdozent Dr. med. Berblinger unternommen, ihm sei für seine liebenswürdige, stets freundliche Bereitwilligkeit und Hilfe mein ergebenster und herzlichster Dank gesagt.